Chirurgische Klinik der Universität Erlangen.

Bericht

über

102 Fälle von Epithelialkrebs.

Verfasst von

Professor Dr. Carl Thiersch

auf Grundlage einer statistischen Bearbeitung

von

Dr. Carl Dörfler.

Als Manuscript gedruckt.

Chirurgische Klinik der Universität Erlangen.

Bericht

über

102 Fälle von Epithelialkrebs.

Verfasst von

Professor Dr. Carl Thiersch

auf Grundlage einer statistischen Bearbeitung

von

Dr. Carl Dörfler.

Als Manuscript gedruckt.

Digitized by the Internet Archive
in 2018 with funding from
Wellcome Library

https://archive.org/details/b30564578

EINLEITUNG.

Ich habe vor kurzem eine ausführliche Arbeit über Epithelialkrebs veröffentlicht *), deren letzter Abschnitt sich mit dem klinischen Verlauf von 102 der Erlanger chirurgischen Klinik angehörigen Fällen dieser Krankheit beschäftigt. Die nachstehenden Blätter sind im Wesentlichen ein Abdruck dieses Abschnittes. Herr Dr. C. Dörfler, welcher beim Beginne meiner Untersuchung Assistenzarzt an der chirurgischen Klinik war, z. Zt. practischer Arzt in Markt Berolzheim, hat die Thatsachen gesammelt, geordnet und in selbständiger wissenschaftlicher Weise statistisch bearbeitet, an diese Arbeit konnte ich dann einige klinische Erläuterungen anknüpfen. Unser Zweck war, die Erfolge festzustellen, welche bei den verschiedenen Formen des Epithelkrebses durch operative Eingriffe erzielt wurden. Dass dieser Zweck erreicht wurde, verdanken wir dem bereitwilligen Entgegenkommen derjenigen Personen, an welche wir unsere Anfragen über das fernere Schicksal der in Erlangen operirten Krebskranken richteten, und sprechen wir hiermit für diese Beihülfe unsern gebührenden Dank aus. Welches Ergebniss unsere Nachforschungen hatten, mögen unsere verehrlichen Correspondenten aus dem Berichte selbst entnehmen. Möge dieser Bericht zugleich zeigen, dass wir es mit der Prüfung unserer Heilerfolge streng genommen, und möge er das Vertrauen befestigen, dessen sich die chirurgische Klinik seit langen Jahren erfreut.

*) Der Epithelialkrebs namentlich der Haut, eine anatomisch-klinische Untersuchung von Dr. C. Thiersch, Professor der Chirurgie an der Universität Erlangen. Mit einem Atlas mikroskopischer Abbild. v. 11 Tafeln. Leipzig, Engelmann 1865.

Den Epithelialkrebs von den übrigen Krebsarten zu trennen, dazu gab bekanntlich die Wahrnehmung Anlass, dass bei der Mehrzahl der Hautkrebse in grosser Menge Zellen auftreten, welche mit dem Pflasterepithel ganz oder theilweise übereinstimmen. Dann kamen Beobachtungen von krebsiger Entartung, bei welcher sich die Zellen dem Cylinderepithel anschliessen. Manche Forscher wollten jedoch der Krankheit die Eigenschaften des Krebses nicht zuerkennen. Anatomisch wie klinisch sei sie vom Krebs verschieden, anatomisch, weil es an einer bestimmten angeblich dem Krebs eigenthümlichen Zellenform gebreche, klinisch, weil der Verlauf viel weniger bösartig sei, als z. B. beim harten Brustkrebs. Lebert wandte deshalb die Bezeichnung Cancroid auf die Krankheit an, Hannover nannte sie Epithelioma. Damals als diese Einwände erhoben wurden, deckten sich der anatomische Begriff heterologen Baues und der klinische krebshaften Verlaufes; auch war man mit der Thatsache noch nicht bekannt, dass der Verlauf des Epithelialkrebses, namentlich des Lippenkrebses an Bösartigkeit kaum einer andern Krebsart nachsteht, dass er die benachbarten Lymphdrüsen inficirt und dass auch secundäre Knoten hinzutreten können.

Die Ansicht über Epithelialkrebs, welche jetzt die meisten Anhänger hat, rührt von Virchow her. Ihre endgültige Feststellung hat zur Voraussetzung, dass unterdessen die Lehre von der freien Zellenbildung aufgehört hatte, die herrschende zu sein. Virchow nennt die Krankheit ebenfalls Cancroid, doch hat gerade er am meisten dazu beigetragen, die Ansicht von dem vermeintlich gutartigen Verlauf des Uebels zu widerlegen. Er lässt die Entartung für gewöhnlich in den epithelialen Gebilden der Haut und Schleimhaut ihren Anfang nehmen. Cancroid werde sie aber erst dann, wenn auch die Bindegewebskörperchen des entarteten Bezirkes sich an der Production epithelioider Zellen betheiligten. Dieses heterotopische Auftreten der charakteristischen Zellen sei das histologische Merkmal der klinischen Bösartigkeit. Ausnahmsweise könne die Entartung gleich ursprünglich im Bindegewebe auftreten.

Durch zahlreiche Untersuchungen ausgezeichneter Histologen wurde die Lehre Virchow's vom Epithelkrebs theils bestätigt, theils des Näheren festgestellt.

Was mich betrifft, so haben mich meine mikroskopischen Untersuchungen zu einem theilweise anderen Resultate geführt. Ich halte dafür, dass die Entartung ausschliesslich von epithelialen Ge-

bilden ausgeht, und dass in keinem Stadium der Krankheit aus einer Wucherung der Bindegewebskörperchen Zellen von dem Typus der Haut- und Schleimhautepithelien hervorgehen. Die Infection der Lymphdrüsen sowie die Entstehung secundärer Knoten, sind, wie ich glaube, auf die Fortentwicklung epithelialer Keime zurückzuführen, welche von dem ursprünglichen Keimstock der Entartung sich abgelöst haben und in die Circulationswege eingewandert sind.

Die Gründe hierfür habe ich in meiner oben erwähnten Schrift gegeben, und will ich hier nur kurz erwähnen, dass auch die embryonale Entwicklung der Gewebe nicht zu Gunsten der Ansicht spricht, nach der das Bindegewebe im Stande sein soll, Epithelien der bezeichneten Art zu produciren. Beide histologische Systeme, das epitheliale und das desmoide, treten uns von vornherein als streng geschieden entgegen, allerdings jedes von dem andern abhängig, aber jedes seinem eigenen Bildungsgesetze folgend.

Dem epithelialen System gehört das Hornblatt und Darmdrüsenblatt an, zwischen beiden eingeschaltet ist das mittlere Keimblatt, oder Gefässblatt, aus welchem das gefässhaltige Bindegewebsstroma der einzelnen Theile und Organe hervorgeht. Indem die epithelialen Blätter mit dem Gefässblatt in morphoplastische Wechselwirkung treten, entstehen mannichfache Structuren, in denen beide Systeme, das epitheliale und das desmoide zu einer organischen Einheit verbunden sind. Die ersten Anfänge dieser Wechselwirkung sind in ihren Grundzügen die gleichen, mag es sich um die Anlage einer Talgdrüse, einer Schweissdrüse, eines Haarbalgs, oder um die Anlage der Leber, der Lunge, eines Zahnes, der Linse u. s. w. handeln. An den bis dahin gleichmässigen Berührungsflächen der desmoiden und epithelialen Textur entsteht vom Epithel aus eine compacte Zellenwucherung, welche sich in das gefässhaltige Stroma einsenkt. Das Stroma umspinnt die epitheliale Sprosse mit einem Gefässnetz oder treibt gefässhaltige Papillen in dieselbe hinein. Im weiteren Verlauf kann die epitheliale Wucherung sich in verschiedener Weise verhalten, die Zellen unterliegen mannichfachen Veränderungen, so dass die Aehnlichkeit der ersten Anlage bei den verschiedenen Organen vollständig verloren geht.

Mit denselben Worten kann man die ersten Anfänge des Epithelialkrebses schildern, und doch welcher Unterschied. Während die embryonale Entwickelung zu einem organoplastischen Abschluss führt, in welchem sich die histogenetischen Kräfte des Epithels und

Bindegewebes das Gleichgewicht halten, geht bei dem Epithelkrebs der Einbruch epithelialer Wucherung in das unterliegende Stroma unaufhaltsam fort, höchstens kömmt es unter einem Anschein glandulärer oder papillärer Structur zu einem vorübergehenden Modus rivendi, durch welchen die unausbleibliche Ulceration nur für kurze Zeit aufgehalten wird. Dort sehen wir Organe entstehen, deren Functionen den Bestand des Organismus sichern, hier erblicken wir die Zerrbilder solcher Organe, von denen aus sich der sichere Ruin des Organismus vorbereitet.

Offenbar ist die zellenbildende Thätigkeit der Epithelien überwiegend geworden, während bis dahin der desmoide und epitheliale Factor sich das Gleichgewicht gehalten haben, und auf der Störung dieses Gleichgewichts beruht der Anfang des Epithelkrebses. Wo aber ist die Ursache dieser Störung zu suchen, und warum führt diese anfangs so unscheinbare Störung sich selbst überlassen zu einer unheilbaren Krankheit? Ich finde die Ursache der Störung, oder wenn man will die Disposition dazu, in einem ungleichmässigen Auftreten jener histologischen Veränderungen, durch welche die zweite Hälfte des Lebens charakterisirt ist, und die man gewöhnlich als regressive, senile, der Involution angehörige bezeichnet. Eine Abnahme der zellenbildenden Thätigkeit ist hier vor Allem zu nennen. Wenn nun diese Abnahme in verschiedenen histologischen Systemen ungleichmässig erfolgt, so wird, wenn diese Systeme in einem Organe sich bis dahin das Gleichgewicht gehalten haben, eine Zellenwucherung von Seite desjenigen Systemes erfolgen, in welchem die senile Abschwächung geringere Fortschritte gemacht hat.

Beim Epithelkrebs ist das histogenetische Uebergewicht auf Seite der epithelialen Gebilde. Diese können, namentlich an gewissen Körperstellen, z. B. der männlichen Unterlippe, noch vollkommen keimkräftig sein, während das Stroma durch welke, trockne Beschaffenheit sowie durch atheromatöse Entartung der kleineren und kleinsten Arterien einen entschieden senilen Habitus zeigt. Ein geringer Anlass reicht nun hin, das Einwachsen epithelialer Keime in das Stroma, dessen Widerstandskraft vermindert ist, zu bewirken. Dass aber der Process, einmal in Gang gebracht, in zerstörender Weise um sich greift und mit den klinischen Merkmalen des Krebses einhergeht, wird seinen Grund wohl auch in der Insufficienz des gefässhaltigen Stroma's haben. Allerdings treten in demselben Gegenwirkungen auf, einspinnende Gefässnetze, gefässhal-

tige Papillen entstehen in den mannichfaltigsten Formen, ohne dass es jedoch zu einem Abschluss kommt. So erweitert sich fortwährend das Gebiet, welches durch gleichmässige Blutvertheilung ernährt werden sollte, während die Bedingungen für eine entsprechende Bewegung und Vertheilung des Blutes immer ungünstiger werden, und es kann daher nicht anders sein, als dass theils mit theils ohne Entzündung kleinere und grössere Partieen der Zerstörung anheimfallen. Dieser Zerstörungsprocess gestaltet sich zu einem unheilbaren, weil, während an der Oberfläche die Ulceration ihr Werk thut, in der Tiefe durch das immer weitere Vordringen der epithelialen Wucherung die Bedingungen der Ulceration fortwährend neu erzeugt werden.

Der Epithelkrebs ist daher eine Alterskrankheit; tritt er in der ersten Lebenshälfte auf, so wird man beinahe immer nachzuweisen im Stande sein, dass durch besondere Umstände sich an der Entwicklungsstelle, um mich so auszudrücken, ein localer praematurer Marasmus ausbilden konnte. Der Epithelkrebs bedarf ferner zu seiner Entwickelung einer Textur, in der Haut- und Schleimhaut-epithel einerseits und gefässhaltiges Stroma andererseits zusammengefügt sind, wobei es einerlei ist, ob diese Textur den normalen Bestandtheilen des Körpers angehört, oder als Dermoidcyste, glanduläres Gewächs, Papillen, accidenteller Natur ist.

Makroskopisch kann man den Epithelkrebs in den flachen und in den tiefgreifenden eintheilen. Eine papilläre Form aufzustellen, halte ich nicht für nöthig, da die papilläre Wucherung des Stroma's hinzutreten und cessiren kann, ohne von Einfluss zu sein auf den Verlauf.

Mikroskopisch scheint mir ein wesentlicher Unterschied zwischen homoeomorphen und polymorphen Zellenwucherungen zu sein. Homoeomorph nenne ich die epitheliale Wucherung, wenn sämmtliche Zellen ein ziemlich gleiches Aussehen zeigen, welches beiläufig dem einer jungen Zelle aus dem Rete Malpighii entspricht; polymorph ist die Wucherung dann, wenn sich die mannichfachsten secundären Zellenformen in der verschiedensten Anordnungsweise aus dieser jungen Zellengeneration entwickeln. Der flache Krebs ist fast immer homoeomorph, der tiefgreifende fast immer polymorph. Repräsentant des flachen Krebses ist das flache Geschwür der Gesichtshaut alter Leute, Ulcus rodens, welches namentlich bei alten Frauen vor-

kommt; Repräsentant des tiefgreifenden ist der Unterlippenkrebs, welcher fast nur bei Männern sich entwickelt.

Während bei der flachen Form die kleinzellige Wucherung sowohl an der Oberfläche als auch im Innern der Zellenmassen zu einer schleimhaltigen Flüssigkeit sich auflöst, zeigen bei der tiefgreifenden Form die einzelnen Zellen ein stärkeres, individuelles Gestaltungs- und Beharrungsvermögen. Ja selbst nachdem der histogenetische Process in ihnen abgelaufen ist, widerstehen sie noch lange Zeit dem moleculären Zerfall.

So ergiebt sich für die homoeomorphe Wucherung als häufig eintretende Modification die Entstehung von Erweichungsheerden und Höhlen, die mit schleimhaltiger Flüssigkeit gefüllt sind, während bei der polymorphen Wucherung statt dieser Erweichungsheerde die Gruppen concentrisch gehäufter verschiedentlich gestalteter Zellen sich einstellen. Diese polymorphen Zellen unterliegen der fettigen und der colloiden Entartung, vorzüglich aber der Verhornung, nach Förster können sie auch verkalken, sowie lufthaltig werden, während wahrscheinlich der kleinzelligen Wucherung die unter dem Namen Cylindroma bekannte hyaline Umwandlung der epithelialen Einlagerung oder des bindegewebigen Stroma's zukömmt.

Im letzten Stadium der Krankheit verschwindet die polymorphe Zellenbildung, sowie die für beide Arten charakteristische adenoide Gruppirung der epithelialen Zellen, man trifft in den entarteten Theilen dicht gedrängt, gleichmässig vertheilt junge, zellige Elemente, meist Kerne, welche von der gleichzeitigen zelligen Production des Stroma's nicht zu unterscheiden sind; Stadium infiltrationis.

Was die Herkunft der epithelialen Wucherung betrifft, so konnte sie in allen microscopisch untersuchten Fällen mit Wahrscheinlichkeit, in einigen mit Gewissheit von normalen epithelialen Gebilden abgeleitet werden.

Die locale Wiederkehr des Uebels nach operativen Eingriffen, welche, wie sich unten zeigen wird, die Regel ist, wird entweder bewirkt durch das Zurückbleiben epithelialer Keime oder durch Neuentwickelung der Krankheit in bis dahin nicht ergriffenen epithelialen Gebilden. Wegen der schärferen Abgrenzung und der oberflächlichen Lage der Entartung werden Keime bei dem flachen Epithelkrebs seltener zurückbleiben.

Das Aussehen des Geschwürsgrundes und der Geschwürsränder

ist verschieden je nach der Beschaffenheit der epithelialen und der Stromawucherung. Flache Ränder bei ebenem Geschwürsgrunde findet man in den ersten Stadien des flachen Krebses. Der Geschwürsgrund kann sich allmählich vertiefen und uneben werden, ohne dass die Ränder anschwellen. Anschwellung der Ränder bei flachem Krebs entsteht besonders durch unterminirendes Fortschreiten der den Geschwürsgrund durchsetzenden epithelialen Wucherung, die emporgehobene Haut wird dabei durch Usur verdünnt, reisst in Fransen ein und wird spitzenartig durchbrochen. Die unterminirende, kleinzellige Wucherung kann ausnahmsweise zu grösseren Knollen anwachsen, durch welche die Haut von innenher verdünnt und zuletzt durchbrochen wird. Diese Knoten sind glatt und weniger derb, als die Knoten des tiefgreifenden Epithelkrebses. Flache Ränder lassen meist die ersten Anfänge der epithelialen Wucherung in den epithelialen Gebilden der Haut wahrnehmen.

Unebener, höckeriger, zerklüfteter Geschwürsgrund mit knolliger Einlagerung in die Geschwürsränder kommt der polymorphen Zellenwucherung des tiefgreifenden Epithelkrebses zu.

Die papilläre Wucherung des Stroma's gesellt sich meist frühzeitig der polymorphen Epithelialwucherung bei und pflegt einen grobwarzigen Charakter zu haben, der sowohl im Geschwürsgrund als an den Rändern zu Tage kommt. Papilläre Wucherung von feinzottigem Aussehen kommt nur bei flachem Krebs der Schleimhaut an geschützten Standorten vor.

In der Substanz der Papillen neuer Bildung kann ebenso gut Epithel vorkommen, als in jedem andern Stromatheil, so dass eine Papille nicht bloss epitheliale Umhüllung, sondern auch einen epithelialen Kern zeigen kann.

Die wallartige Beschaffenheit der vielfach zerrissenen Ränder, welche den kraterförmigen Geschwürsgrund umgeben, beruht theils auf der papillären Wucherung, theils auf der Anwesenheit epithelialer Knoten in der Tiefe, durch welche der Rand emporgehoben wird.

Das Aussehen der Folliculargebilde in der Umgebung ist verschieden, je nachdem die Krankheit auf immer neue Folliculargebilde übergreift oder auf ihren ursprünglichen Bezirk eingeschränkt sich von diesem aus unterminirend ausbreitet. Im ersten Falle trifft man die Antheil nehmenden Follikel durch Massenzunahme ihrer keimfähigen Zellen verdickt, die Barthaare gelockert, durch feine Härchen ersetzt, oder die Mündung der Follikel durch epitheliale

Wucherung geschlossen; im zweiten Falle unterliegen sie durch Druck der anrückenden Neubildung dem Schwund. Manchmal findet beides statt, indem die bereits beginnende Entartung der Talgdrüsen etc. von der unterminirenden Wucherung überholt und zum Stillstand und Schwund gebracht wird.

Der flache Krebs der Haut pflegt als Erosion aufzutreten, der öfters ein Knötchen oder eine unbedeutende Warze vorherging. Die Erosion beruht darauf, dass keine Hornzellen mehr zu Stande kommen; was zu Tage liegt, sind die MALPIGHI'schen Zellen, welche schleimig zerfallen, statt zu Hornzellen zu werden. Dabei findet aber bereits das Eindringen der Zellen in die Tiefe statt, welches meist gleichzeitig von den oberflächlichen Talgdrüsen aus erfolgt. Die oberflächliche Lage der ergriffenen Theile erklärt, warum es alsbald und, noch ehe ein bemerklicher Knoten entstanden, beim flachen Krebs zum Aufbruch kommt. Wenn der primäre Sitz in einem tiefliegenden epithelialen Gebilde ist, dann geht auch bei der kleinzelligen Wucherung eine namhafte Knotenbildung vorher. Der Fall Nr. 56, wo die kleinzellige Wucherung in den Knäueln der Schweissdrüsen auftrat, und bei dem es erst spät zur polymorphen Zellenwucherung kam, beweist diess.

Das Stadium der Infiltration ist bei homoeomorpher und polymorpher Wucherung charakterisirt durch ausgedehnte kleinhöckerige oder ebene Härte der Umgebung mit oder ohne Hyperaemie, und durch feste Anlöthung der entarteten Theile an die unterliegenden Gebilde.

Herbeizerren der benachbarten Theile erfolgt durch schrumpfende Narbenbildung im Untergrund des Geschwüres, und kömmt ausschliesslich bei besonders langsam verlaufendem flachem Krebs vor.

Bei der kleinzelligen homoeomorphen Wucherung ist die Schnittfläche des entarteten Theiles röthlich oder gelblich, vollkommen glatt oder feinkörnig; grössere oder kleinere Erweichungsheerde zeigen sich als kugelige oder röhrenförmige Aushöhlungen mit schleimiger oder milchiger Flüssigkeit gefüllt. Die Schnittfläche ist feucht, ohne rahmähnlichen Saft abstreifen zu lassen. In Weingeist erhärtet die epitheliale Wucherung zu einer blendend weissen, brüchigen, scharf abgegrenzten Substanz.

Roth und weissgelb gesprenkelt und an den weissgelben Stellen trocken und grobbrüchig ist die Schnittfläche bei polymorpher Zell-

wucherung. An den weissgelblichen Stellen trifft man die concentrisch gehäuften Zellen im Zustand der fettigen Entartung. Nicht selten erweisen sich diese weissgelben Stellen als Querschnitte von kugeligen oder röhrigen Höhlen, aus denen man die fettig erweichten und bröckeligen Epithelialmassen comedonenartig herauspressen kann; solche Höhlen können auch an der Oberfläche durch Ulceration zu Tage kommen und ihren Inhalt freiwillig entleeren. Der Durchschnitt ist um so trockener, je mehr die ältere Zellformation die jüngere überwiegt.

Wenn das Stroma durch die epitheliale Wucherung an mehreren Stellen beträchtlich auseinander gedrängt wurde, und wenn nun von dem Stroma in die eingekeilte Epithelialmasse gefässhaltige Papillen hineinwachsen, so sieht man auf dem Durchschnitt zahlreiche Spalten und Klüfte angefüllt mit epithelialem Brei und diesen durchsetzt mit papillärer Wucherung, dabei ist also nicht die papilläre Wucherung, das Papillom, der destruirende Factor, sondern auch hier wieder die epitheliale Entartung.

Wenn die kleinzellige Wucherung durch rascheres Wachsthum und längeres Beharren ihrer Zellen einen grösseren Bestand gewinnt, so dass sich grössere Erweichungshöhlen bilden, welche nachträglich durch neues Hereindrängen der Zellenwucherung ausgefüllt werden, so zeigt die Schnittfläche ein vielfach gewundenes lamellöses Aussehen.

Diess sind im Wesentlichen die Ergebnisse meiner Untersuchung über die Entstehung und die feinere Anatomie des Epithelkrebses, über den klinischen Verlauf geben die nachstehenden Blätter Auskunft.

Epithelkrebs der Unterlippe.

Tabelle 1, 2 und 3 berichten über Fälle von Epithelkrebs der Unterlippe. In sämmtlichen Fällen, in welchen der mikroskopische Befund von mir festgestellt werden konnte, d. i. in 34 Fällen, ergab sich polymorpher Epithelkrebs. Dass auch in den übrigen 14 Fällen der Epithelkrebs polymorpher Art war, lässt sich nach Maassgabe der vorhandenen Nachrichten mit grösserer oder geringerer Wahrscheinlichkeit annehmen. In einzelnen Fällen war die Entartung

mit starker papillärer Wucherung, in andern mit geringer, in andern wieder mit gar keiner verbunden. Da diese Verschiedenheit sich nicht von Einfluss auf den Verlauf erwies, so hielt ich es nicht für nöthig, sie weiter zu berücksichtigen. Auch kommt es nicht selten vor, dass die papilläre Wucherung den Anfang des Uebels bezeichnet, mit Eintritt der Ulceration verschwindet, um später als grobwarzige blumenkohlartige Wucherung des Geschwürsgrundes wiederzukehren.

Der Epithelkrebs der Unterlippe kann in einer Warze alten Datums auftreten, da aber Warzen, *verrucae*, des Lippenroths überhaupt selten sind, so ist diese Art des Auftretens natürlich ebenfalls selten. Wohl davon zu unterscheiden ist das Auftreten oder vielmehr das Sichtbarwerden des Epithelkrebses als Warze, d. h. als papilläre Wucherung.

Ich glaube nicht, das unsere Kenntnisse schon hinreichen, um den sonderbaren Umstand, dass der Lippenkrebs in so überwiegender Zahl beim Mann an der Unterlippe, und gerade bei der Landbevölkerung vorkommt, genügend zu erklären, doch scheinen mir folgende Puncte nicht ohne Bedeutung zu sein.

Die epithelialen Gebilde der Unterlippenhaut, soweit sie in Haarbälgen und Haarbalgdrüsen bestehen, sind beim Manne stärker entwickelt und zeigen in der Regel bis in das höchste Alter, während im Stroma die Symptome senilen Schwundes hervortreten, ein andauerndes, ja zuweilen steigendes Wachsthum.

Die Gesichtshaut des Bauern altert früher als die des Stadtbewohners. Er ist bei seiner Arbeit im Uebermaass den Unbilden der Witterung ausgesetzt, und bekannt ist, wie nachtheilig gerade diese Einflüsse auf den Zustand der Gesichtshaut einwirken.

Diese Umstände reichen, wie ich glaube, hin, um zu erklären, warum die von mir vorausgesetzte Disposition sich an der Lippe häufiger bei Männern als Weibern und häufiger bei Bauersleuten als bei Städtern findet.

Dass aber der freie Rand der männlichen Oberlippe beinahe vollkommen verschont wird vom Epithelkrebs, wenigstens vom tiefgreifenden, liegt wahrscheinlich weniger an einer weiter entwickelten Disposition der Unterlippe, an die man allerdings bei der meist borstigen Beschaffenheit der Unterlippenhaare und bei der stärkeren Entwicklung der Lippenrothpapillen denken könnte, als wahrschein-

lich daran, dass auf die Unterlippe Gelegenheitsursachen häufiger einwirken als auf die Oberlippe.

Als eine solche Gelegenheitsursache, aber nur als solche, welcher die Unterlippe mehr ausgesetzt ist, muss man füglich das Eindringen des Tabakssaftes in die folliculären Gebilde und durch feine Risse des Lippenroths in die interpapillären Epithelien, sowie sonstige mit dem Tabakrauchen verknüpfte Schädlichkeiten gelten lassen.

Bekanntlich ist der Epithelkrebs des Scrotums eine fast ausschliessliche Specialität der englischen Kaminkehrer. Die englischen Aerzte sind allgemein der Ansicht, dass dieser Schlotfegerkrebs durch die Einwirkung des Steinkohlenrusses auf die Scrotalhaut erzeugt werde. Ist diese Ansicht richtig, so kommt jenen Producten einer unvollkommenen Verbrennung, welche wir unter dem Collectivnamen »Russ« zusammenfassen, die Fähigkeit zu, als Gelegenheitsursache in einer prädisponirten Scrotalhaut das Auftreten des Epithelkrebses zu veranlassen. Eine gewisse Analogie mit der Einwirkung des Tabakrauchens auf die Unterlippe ist dann nicht zu verkennen, da in beiden Fällen die vorausgesetzte Schädlichkeit an die Producte unvollkommener Verbrennung gebunden ist.

Auf eine weitere Gelegenheitsursache hat Führer[1]) hingewiesen. Die kritische Stelle der Unterlippe, Uebergang der Cutis in Lippenroth, ist beim Rasiren besonders gefährdet, am meisten beim Bauersmann. Wer sich starken Bartwuchses erfreut, und einmal in die Hände eines Dorfbarbiers gefallen ist, wird sich der Gefühle erinnern, welche das Scheermesser verursacht, wenn es sich mühsam und sägenartig durch die Bartstoppeln am Rande der Unterlippe durcharbeitet. Ohne Zerrung der Haarzwiebeln und ohne Blosslegung der Malpighi'schen Schicht geht es nie ab. Je stärker der Bart, desto schlimmer. Der Bauer trägt das Gesicht durchgehends geschoren, er lässt sich aber nur Samstags rasiren, sein Bart ist also immer ziemlich stark, wenn es zum Rasiren kömmt. Niemand wird zweifeln, dass durch diese wöchentlich wiederholte Misshandlung der Unterlippe ein Zustand oberflächlicher Entzündung erregt werden kann, wohlgeeignet, um das Auftreten des Epithelkrebses in einer prädisponirten Lippe zu veranlassen, wie ja Entzündung in Folge von Quetsch-, Riss- und Schnittwunden auch sonst den Anstoss giebt.

---

1) Deutsche Klinik 1851. Nr. 34. p. 367.

Allerdings wird von den Kranken selbst das Rasiren niemals als Ursache ihres Uebels bezeichnet. Diess darf aber nicht befremden, denn erstens geht die Totalwirkung aus einer Anzahl kleiner zeitlich getrennter Verletzungen hervor, und zweitens ist der Bauer gewohnt, diese kleinen Verletzungen als unvermeidliche Zuthat des Rasirgeschäftes mit Gleichmuth zu erdulden.

Mag man nun diesen Umständen ein grösseres oder geringeres Gewicht zugestehen, jedenfalls wird man in prophylactischer Beziehung gut thun, bei Personen, welche in das dem Epithelkrebs günstige Alter treten, den Zustand des Bartes zu berücksichtigen.

Der klinische Verlauf des Lippenkrebses lässt sich in praktischer Beziehung zweckmässiger Weise in vier Stadien eintheilen:

1. Stadium. Warziges oder höckeriges Gewächs am Lippenroth oder in dessen unmittelbarer Nähe mit tiefgreifender, mit oberflächlicher oder ohne alle Ulceration. Die Lippe ist frei beweglich, die Haut des Kinnes verschiebbar, die entartete Stelle beim Betasten scharf abgegrenzt vom normalen Gewebe.
2. Stad. Die Lippenschleimhaut wird Sitz der Entartung, das Zahnfleisch und Periost, die Schneide- und Eckzähne werden gelockert. In der Cutis rückt die Krankheit gegen das Kinn herab, während sie gleichzeitig dem Lippenrand entlang, wohl auch um den Mundwinkel herum sich auf Wange und Oberlippe ausbreitet.

   Die Lippe ist schwer beweglich, die Haut des Kinnes sitzt unverschiebbar auf dem Knochen auf.
3. Stad. Die Entartung dringt in den Körper der Mandibula ein, breitet sich in der Mundschleimhaut, namentlich auf dem Boden der Mundhöhle aus. Die Anschwellung der Kinnhaut wird gleichmässig und brettartig, die Härte erstreckt sich auf die Unterkinngegend. Zu beiden Seiten oder nur auf einer Seite schwellen die submaxillaren Lymphdrüsen an, welche gewöhnlich zu grösseren festsitzenden Massen conglomerirt sind. Dabei kann das primäre Geschwür entweder umgeworfene, zerklüftete, warzige Ränder und grobwarzigen Grund haben, oder die Ränder können auch scharf geschnitten, glatt, der Geschwürsgrund uneben, höckerig sein, oder es kann an seiner Stelle eine Operationsnarbe vorhanden sein.
4. Stad. Die Entartung nimmt den Boden der Mundhöhle vollständig ein, durchsetzt von unten her die Zunge, geht auf den Pharynx und Larynx über. Die Härte der Unterkinngegend dehnt

sich nach abwärts gegen den Kehlkopf aus. Die seitlichen Lymphdrüsen des Halses und die occipitalen schwellen an, an mehreren Orten brechen die entarteten Lymphdrüsen oder sonstige Weichtheile ulcerirend auf. Es erfolgen arterielle Blutungen. Zu der immer grösseren localen Ausdehnung gesellen sich Krebsknoten in inneren Organen.

Indem ich diese 4 Stadien aufstelle, will ich nicht behaupten, dass nicht gelegentlich die Drüsenanschwellung einmal schon im ersten Stadium bei noch frei beweglicher Lippe auftreten könnte, und dass die secundären Knoten ausschliesslich in dem 4. Stadium gefunden würden, sondern meine Absicht ist nur, eine Uebersicht des gewöhnlichen Verlaufs zu geben. Auch ist nicht zu vergessen, dass Schuh Fälle gesehen hat, die von vornherein den Befund des *stadium infiltrationis* darboten.

Das erste Stadium ist charakterisirt durch Beweglichkeit der Lippe und Kinnhaut, im zweiten ist die Lippe schwer beweglich, die Kinnhaut fixirt. Im 3. Stadium schwellen die submaxillaren Lymphdrüsen an, im 4, endlich erreicht die locale Entartung ihren höchsten Grad und treten secundäre Knoten auf.

Entzündliche Veränderungen des gefässhaltigen Stroma's gehen der specifischen Entartung durch alle vier Stadien in wechselnder Stärke zur Seite. Am geringsten, ja scheinbar ganz fehlend, kann die Entzündung im ersten Stadium sein, am deutlichsten giebt sie sich im 3. und 4. Stadium kund. Die Fixirung der Weichtheile, welche mit dem 2. Stadium beginnt, beruht zum guten Theil auf entzündlicher Gewebswucherung des Stroma's.

Es wird sich zeigen, dass nur durch eine im ersten Stadium vorgenommene ergiebige Exstirpation etwas Wesentliches genützt werden kann.

Epithelkrebs

Tabelle I. Kranke, deren Tod

Nummer.	Name	Stand.	Alter.	Anfang der Krankheit.		Dauer der Krankheit bis zur ersten Operation.	Operationen.	
				Alter.	Jahrzahl.		Art der Operation.	Zeit der Operation.
1	Wagner, M.	Bauer	54	52	Oct. 1833	16 Mon.	*Excision	4. Febr. 1835
							*Ferr. cand.	März 1835
							Excision u. part. Resect. d. Mandib.	20. Juni 1835
2	Siebentritt, A.	Taglöhner	50	47	1832	3 Jahre	Excision mit Resection des horizontalen Theiles der Mandibula	3. Nov. 1835
3	Dresch, Joh.	Bauer	55	53	1834	2 J.	Excision mit Resection des mittleren Theiles d. Mandibula beiderseits bis zum ersten Mahlzahn	3. Nov. 1836

Nr. 1. Patient war seit langem, besonders Sommers, zu Rissen des Lippenroths geneigt Oct. 1833 erlitt er durch einen Fall eine starke Quetschung der Unterlippe. Von der Entzündungsgeschwulst blieb eine kleine Härte am Hautrande des Lippenrothes zurück. Im Laufe eines Jahres wuchs diese Härte zu einer wallnussgrossen Geschwulst heran. Excision derselben und Recidiv vor Heilung der Wunde. Juni 1835 besteht ein rundliches Geschwür von 2″ Diam., welches den Lippenrand und die Kinnhaut einnimmt. Ränder warzig u. wallartig, Geschwürsgrund kraterförmig und grobwarzig, in der Tiefe der Knochen bloss, die Schleimhaut perforirt. Umgebung roth, hart, dem Knochen fest aufsitzend. Grund der Mundhöhle hart. Zunge frei. Rechts am Rande des Unterkiefers ein wallnussgrosser harter Knoten, festsitzend. — MICH. JÄGER exstirpirte die kranke Hautpartie, resecirte mit dem Osteotom den mittleren Theil der Mandibula, und entfernte gleichzeitig die submaxillaren Lymph- u. Speicheldrüsen beider Seiten. Die Wundränder wurden vereinigt. Die Heilung war erträglich. — Die mikroskopische Untersuchung des gut erhaltenen Präparates (Nr. 133) ergab polymorphe Epithelialwucherung mit zahlreichen Nestern im Geschwürsrande. Im Geschwürsgrunde, infiltrirter Umgebung u. Lymphdrüsen, kleinzellige Wucherung. Die submaxillaren Speicheldrüsen normal. Mehrfach war der Ursprung der epithelialen Wucherung aus Talgdrüsen nachzuweisen.

Anm. 1. Die mit einem * bezeichneten Operationen wurden ausserhalb der klinischen Anstalt vorgenommen.

Anm. 2. Die Präparatnummern gehören dem Catalog der pathologisch-anatomischen Sammlung der chirurgischen Klinik an.

er Unterlippe.

rch Recidiv erfolgte.

Rückfälle.		Tod, Zeit desselben.	Dauer des letzten Rückfalls bis zum Tode.	Dauer der Gesammtkrankheit.	Nummer.
eit des Rückfalls.	Sitz des Rückfalls.				
mach 3 Wochen ohne	in der unvernarbten Operationswunde Wirkung				1
nach 2—3 Mon.	in der Narbe und Umgebung	9. Dec. 1835	2—3 Mon.	$2^{1}/_{6}$ Jahr	
nach 5 Mon.	submaxillare u. cervicale Lymphdrüsen	21. Nov. 1837	7 Mon.	5 J.	2
nach 2—3 Mon.	in der Narbe und Umgebung	7. Aug. 1837	7 Mon.	3 J.	3

Nr. 2. 1831 erhielt Pat. bei einem Sturze eine Riss- u. Quetschwunde der Unterlippe u. Kinnhaut. Heilung in 6 Wochen. Nach ½ J. entsteht unter der Schleimhaut der Unterein Knötchen, wird in 8 Mon. nussgross, bricht auf, das Geschwür geht bald auf die ere Seite der Unterlippe über. Nov. 1835 nach 3 Jahren erstreckt sich das Geschwür über ganze Unterlippe u. Kinnhaut, geht rechts und links auf die Wangen über. Grund der dhöhle, Umgebung, Ränder und Grund des Geschwüres wie im vorigen Falle. Festnd angeschwollene Drüsen am Kieferrande. Bei der Operation (MICH. JÄGER) wurde der e horizontale Theil der Mandibula mit dem Osteotom resecirt, die submaxillaren Speichelen und mehrere in ihrer Umgebung befindlichen Lymphdrüsen nachträglich exstirpirt. inigung der Wunde durch Herbeiziehen der Hals- und Wangenhaut ermöglicht. Heilung. ikrosk. Befund des Präp. Nr. 145 polymorphe Zellenwucherung mit zahlreichen Nestern, e einzelne verfettete Zellen, kleinzellige Wucherung der infiltrirten Umgebung und in den phdrüsen. Arterien dickwandig, fettig entartet. Submaxillare Speicheldrüsen normal.

Nr. 3. 1832 entstand auf dem Lippenrothe der Mitte der Unterlippe ein kleines, etwa ngrosses Wärzchen, welches beinahe zwei Jahre bestand ohne zu wachsen. 1834 riss das Wärzchen weg, die Rissfläche wurde, trotz vielfacher Heilversuche durch Aetzung, nem fressenden Geschwür. 1836 nimmt das Geschwür die ganze Unterlippe und die halbe lippe ein und greift rechts und links auf die Wange über. Der Knochen liegt noch nicht . Derbe festsitzende Knoten am Kieferrande beiderseits. Auch der sonstige Befund n den beiden vorhergehenden Fällen, ebenso verhält es sich mit der Operation vom v. 1836. Vernarbung. Auch der mikrosk. Befund des Präp. Nr. 57 entspricht dem der n vorigen Fälle.

Nummer.	Name.	Stand.	Alter.	Anfang der Krankheit.		Dauer der Krankheit bis zur ersten Operation.	Operationen.	
				Alter.	Jahrzahl.		Art der Operation.	Zeit der Operation.
4	Holzer, Bened.	Bauer	61	un	bekannt	?	Excision	3. Dec. 1841
5	Schwarz, Gg.	Bauer	61	?	?	?	Excision	20. Dec. 1841
6	Müller, Steph.	Bauer	65	?	?	?	Excision	2. Febr. 1842
7	Distler, Joh.	Bauer	59	?	?	?	Excision u. part. Resect. d. Mandib.	15. Dec. 184
							Excision u. part. Resect. d. Mandib.	12. Febr. 184
8	Kitzmann, Gg.	Zeug-macher	67	66	Herbst 1846	1 J.	Excision	9. Nov. 1847
							Excision mit part. Resect.	29. Juni 184
9	Kastner, Barb.	?	25	24	Sommer 1847	1 J.	Excision mit part. Resect. des Unterk.	6. Juni 184
							Ferr. cand.	4. Oct. 184
10	Markes, Frdr.	Schlosser	61	59	Sept. 1847	8 Mon.	*Excision	Sommer 184
							Excision mit part. Resect. der Mandib.	18. Mai 184
11	Pfister, Jos.	Bauer	45	43	1847	2 J.	Excision	29. Nov. 184
							,,	
							,,	28. April 185
							* ,,	6. Juni 185
							*Excision mit part. Resect.	Herbst 185
								April 1854
12	Schmidt, Chr.	Taglöhner	58	57	Herbst 1850	1 J.	Excision	21. Nov. 185
							,,	7. Juli 1852

Nr. 4, 5 u. 6. In diesen drei Fällen fehlen zwar die Präparate, um an ihnen die Diagno Epithelkrebs festzustellen. Da jedoch das Alter und der Stand der Kranken, der Sitz u Verlauf des Uebels, so wie endlich die Notiz, dass in allen drei Fällen fibröse Fase mit deutlichen Krebszellen, überall concentrisch geschichtet, so dass die Peripherie von di sen Fasern gebildet war, und dass in der Mitte die Zellen angehäuft waren«, berechtige wie ich glaube, diese drei Fälle ohne Weiteres dem Epithelkrebs, und zwar der tiefgreife den polymorphen Art desselben, zuzuzählen.

Nr. 7. Das vorhandene Präparat (Nr 22) ist nicht gut genug erhalten, um mehr erkenn zu lassen, als dass es Epithelkrebs mit zahlreichen concentrisch geschichteten Zellenhaufen w

Nr. 8. Nähere Angaben über den Anfang des Uebels fehlen. Bei der zweiten Operati war bereits die ganze Unterlippe zerstört, die Alveolen der Schneidezähne vorn bloss gele und zum Theil zerstört. Die umgebende Haut roth, hart, brettartig. Die Diagnose durch eine mikroskop. Untersuchung vom Jahre 1849 gesichert, nach welcher an Epith krebs, und zwar tiefgreifendem, polymorphem, nicht zu zweifeln ist.

Nr. 9. Eine seit 14 Jahren am freien Rande der Unterlippe bestehende Warze hatte si im Laufe des letzten Jahres in ein Geschwür umgewandelt, welches die ganze Unterlippe u Kinnhaut einnahm und bis auf den Alveolarfortsatz der Mandibula eindrang. — Präpa fehlt. Die Diagnose auf tiefgreifenden Epithelkrebs ist trotz des jugendlichen Alters

Rückfälle.		Tod, Zeit desselben.	Dauer des letzten Rückfalls bis zum Tode.	Dauer der Gesammtkrankheit.	Nummer.
eit des Rückfalls.	Sitz des Rückfalls.				
nach 1—2 Mon.	Narbe und Unterkiefer	16. Sept. 1842	6—7 Mon.	?	4
nach 3—4 Mon.	Narbe und Unterkiefer	1844	2 J.	?	5
nach 3—4 Mon.	Narbe und Umgebung	11. Apr. 1843	10 Mon.	?	6
ich 4—5 Wochen	in der unvernarbten Wunde				7
,, ,,	,, ,,	28. Mai 1844	3 Mon.	?	
nach 6 Mon.	in d. Narbe u. Unterkiefer				8
ach 4—5 Mon.	?	13. Juli 1849	8—9 Mon.	$2\frac{3}{4}$ J.	
nach 2—3 Mon.	Wange und Kinn				9
keine	Heilung	9. Febr. 1849	5 Mon.	$1\frac{3}{4}$ J.	
ach 8—9 Mon.	submaxill. Lymphdrüsen				10
nach 1 Mon.	unvernarbte Wunde.	9. Aug. 1849	$1\frac{1}{2}$ Mon.	2 J.	
nach 26 Mon.	neben der Operationsnarbe				11
nach 6 Mon.	submaxillare Lymphdr.				
ach 3—4 Mon.	,, ,,				
nach 2 Mon.	Narbe u. Unterkiefer.				
nach 2 Mon.	Narbe u. Umgebung.	4. Jan. 1855	6—8 Mon.	7—8 J.	
nach 3 Mon.	Narbe u. Umgebung				12
ach 2—3 Mon.	Narbe u. Umgebung, Mund- u. Rachen-Schleimhaut	11. Juni 1853	9—10 Mon.	$2\frac{3}{4}$ J.	

durch eine mikrosk. Untersuchung vom J. 1848 gesichert, in welcher die Faserkapseln Vogel's (wie damals die concentrisch geschichteten Zellenhaufen hiessen), genau beieben sind.

Nr. 10. Sept. 1847 bildete sich eine Warze an der Unterlippe. Sommer 1848 Exstirpation Heilung. Das Recidiv entstand nicht in der Narbe, sondern als hühnereigrosse festnde harte Anschwellung am Kieferrande. Die Höhe der Geschwulst war durchbrochen stellte ein trichterartiges Geschwür vor. Präp. fehlt. Die mikrosk. Untersuchung vom 849 ergab Jul. Vogel's Faserkapseln. — Krebs soll in der Familie erblich sein.

Nr. 11. 1847 zeigte sich an der Unterlippe ein rothes Bläschen nahe dem Mundwinkel, hes aufgekratzt sich mit einem Schorf bedeckte, nach und nach aber sich in ein fressendes hwür verwandelte. Dem zweiten Recidiv, welches als Tumor neben der Narbe auftrat, g eine Quetschung voraus. Die weiteren Recidive ergriffen dann wie gewöhnlich den Knound die submaxillaren Lymphdrüsen. — Präp. fehlt. Die damalige mikrosk. Unterung ergab Epithelialkrebs. — Die Mutter des Kr. war am Nasenkrebs gestorben.

Nr. 12. Das Lippengeschwür hatte sich aus einer Warze entwickelt, welche längere Zeit ätzenden Salben behandelt worden war. Das erste Recidiv trat am unteren Ende der rationsnarbe als Knoten auf, der bald ulcerirte, wobei aber der Lippenrand verschont . Präp. fehlt. Die damalige mikrosk. Untersuchung ergab Epithelialkrebs.

Nummer.	Name.	Stand.	Alter.	Anfang der Krankheit.		Dauer der Krankheit bis zur ersten Operation.	Operationen.	
				Alter.	Jahrzahl.		Art der Operation.	Zeit der Operation.
13	Schörg, Joh.	Taglöhner	69	68	Nov. 1851	4 Mon.	Excision ,, Excision mit part. Resect. der Mandibul.	8. März 1852 5. Aug. 1852 12. Nov. 1852
14	Schwab, Andr.	Taglöhner	76	76	Febr. 1852	4 Mon.	Excision	27. Mai 1852
15	Bauer, Leonh.	Taglöhner	47	47	März 1853	8 Mon.	Excision	23. Nov. 1853
16	Köppel, Wolfg.	Bauer	59	58	Febr. 1853	3 Mon.	Excision ,,	Mai 1853 13. März 1854
17	Stiegler, Sim.	Bauer	38	?	?	?	*Excision Excision mit part. Resect. der Mandibul.	Frühling 185 28. Oct. 1854
18	Müller, Gg.	Taglöhner	39	?	?	?	Excision Excision mit part. Resect. der Mandibul.	? 10. Jan. 1855
19	Rosenstein, Abr.	Händler	71	71	Herbst 1854	½ J.	Excision	12. April 185
20	Hölzl, Sim.	Bauer	47	46	1854	1 J.	Excision mit part. Resect. der Mandibul.	13. Juli 1855

Nr. 13. Pat. erhielt im Nov. 1851 beim Dreschen mit dem Dreschflegel einen Schlag a die Unterlippe, die Anschwellung, welche in Folge hievon entstand, vergieng nicht ganz, so dern hinterliess einen Knoten, der in Ulceration übergieng. Der ersten Recidive gieng ebe falls eine Contusion voraus. Präp. fehlt. Die Untersuchung ergab Epithelialkrebs.

Nr. 14. Das Geschwür hatte sich aus einer Warze entwickelt, welche an der Unterlip in der Nähe des Mundwinkels sich befand. Präp. fehlt. Da das Alter des Kranken, der Si und der Anfang des Uebels für Epithelkrebs spricht, habe ich diesen Fall mit aufgenomme obwohl die damalige mikrosk. Diagnose auf »Faserkrebs« lautet, indem darunter auch Kre mit JUL. VOGEL's Faserkapseln, also Epithelkrebs, gemeint sein kann.

Nr. 15. Das Uebel begann als harter Knoten unter der Lippenschleimhaut in der Nä des Mundwinkels. Präp. fehlt. Die mikrosk. Untersuchung ergab Epithelkrebs mit viel concentrischen Gruppen.

Nr. 16. Das Uebel trat in der Mitte der Lippe auf. Bei der zweiten Operation nahm ei harte, zerklüftete Geschwürsfläche die ganze Unterlippe und Kinnhaut ein. Präp. fehlt. D Untersuchung ergab Epithelialkrebs.

Nr. 17. Stiegler wurde im Frühjahr 1854 wegen eines Geschwüres der Unterlip von krebsigem Aussehen zum ersten Male operirt. Ein Recidiv in der Narbe liess nic lange auf sich warten und schon im October desselben Jahres unterzog er sich einer zweit Operation, die in der Erlanger Klinik vorgenommen une bei der gleichzeitig mit den entar ten Weichtheilen von dem entsprechenden Abschnitt der *mandibula* ein zolllanges Stück e fernt werden musste. Auch diess Mal trat, wie wir in Erfahrung brachten, bald nach H lung der Wunde und Entlassung des Kranken (Jannar 1855) in der Narbe ein Rückfall e dessen Folgen der Kranke am 22. Juni 1855 erlag. — Das Geschwür, welches October 18 exstirpirt wurde, vom Umfang eines Thalers, erstreckte sich vom linken Mundwinkel na abwärts gegen das Kinn und nach rückwärts gegen die Wange zu. Es ist in der Mitte krat förmig ausgehöhlt, der Rand ist vielfach eingekerbt, flach gewölbt, zum Theil aber geht er au vollkommen flach in die anstossende Haut über. Die anstossende Haut ist auf zwei Centi breit derb anzufühlen, ohne höckerig zu sein. Die Barthaare dieser Strecke sind theils a

Rückfälle.		Tod,	Dauer des letzten Rückfalls bis zum Tode.	Dauer der Gesammtkrankheit.	Nummer.
eit des Rückfalls.	Sitz des Rückfalls.	Zeit desselben.			
nach 4 Mon.	Gesichtsweichtheile				13
nach 1 Mon.	,,				
nach ½ Mon.	unvernarbte Wunde	Dec. 1852	1 Mon.	1 J.	
nach 3—4 Mon.	Knochen u. Weichtheile der Mandibula	23. März 1853	6—7 Mon.	1 J.	14
nach 1 Mon.	Narbe, Unterkiefer u. seitl. Halsgegend	Dec. 1854	12 Mon.	1¾ J.	15
nach 1 – 2 Mon.	Narbe u. Umgebung				16
nach 2—3 Mon.	Gesicht	28. Oct. 1856	27 Mon.	3⅔ J.	
nach 2—3 Mon.	Narbe u. Unterkiefer				17
nach 3 Mon.	Narbe	22. Juni 1855	6 Mon.	?	
?	Narbe, Gesichtsweichtheile, Unterkiefer				18
ach 4—6 Woch.	Hals- u. Occip.drüsen, Rippen u. Wirbelkörper	31. April 1855	2—3 Mon.	?	
nach 3¼ J.	Unterlippe, entfernt von der Narbe. Magen?	19. Mai 1860	24 Mon.	5½ J.	19
nach 1—2 Mon.	Narbe	29. Juni 1856	10 Mon.	2 J.	20

llen, theils gelockert. Die entarteten Weichtheile sitzen unverschiebbar auf dem unterendan Knochen fest. — Präp. 233. Mikrosk. Befund: tiefgreifender Epithelialkrebs. lium der Infiltration. Antheil der Talgdrüsen.

Nr. 18. Ehe noch die Wunde nach der zweiten Operation sich geschlossen hatte, trat chwellung der Lymphdrüsen am Halse und Hinterhaupt ein, und erstreckte sich ein es Infiltrat durch die Mundhöhle und Rachenhöhle bis herab zum Larynx. Auch die t am Halse wurde bis herab zu dem Schlüsselbein hart. Der Kranke lebte nach der letzOperation noch 3½ Monate. In den letzten Wochen war die ganze obere Körperhälfte erst empfindlich gegen die leiseste Berührung. Die Section ergab krebsige Verjauchung Körpers des 4. und 5. Halswirbels mit Blosslegung der *dura mater medullae*, und seiter Ausbreitung zu den Intervertebrallöchern. Einige Krebsknoten im Zellgewebe, wo sich erseits die 1., 2. und 5. Rippe mit dem Brustbein verbindet. Keine Knoten in anderen anen. — Die mikroskop. Untersuchung des Präp. Nr. 125 ergab in der krebsigen Haut ihlige, dichtstehende Nester von kleinerem Umfange, nicht selten mit schwarzen Mittelcten. Diese Nester liegen in einem üppigen Lager kleiner Zellen eingebettet, welches von Talgdrüsen auszugehen scheint. Im subcut. Zellgewebe sind die Nester seltener, in den phdrüsen, den Wirbelkörpern und den Knoten an den Rippen fehlen sie ganz und werden h kleinzellige Wucherung in einem alveolären Stroma ersetzt.

Nr. 19. Zuerst war eine warzenähnliche Excrescenz an der Unterlippe in der Nähe des dwinkels vorhanden. Diese war in einem halben Jahre zu einem kastaniengrossen Knovon papillärem Aussehen herangewachsen. Das Recidiv trat neben der Operationsnarbe Der Tod des Pat. soll durch Magenkrebs herbeigeführt worden sein. Präp. fehlt. Die roskop. Untersuchung ergab tiefgreifenden Epithelialkrebs.

Nr. 20. Ganseigrosse, höckerige, harte Anschwellung, welche die Kinngegend bedeckt sich auf die linke Wange ausdehnt, mit der überliegenden Haut und dem unterliegenKiefer fest verwachsen ist. Am linken Mundwinkel ist die Geschwulst ulcerirt, das Gerür erstreckt sich auf die Oberlippe. Den Anfang des Uebels hatte ein kleiner, zeitweise ender Einriss schon vor 4 Jahren gemacht. Vor einem Jahre wurde die kranke Parthie

Nummer.	Name.	Stand.	Alter.	Anfang der Krankheit.		Dauer der Krankheit bis zur ersten Operation.	Operationen.	
				Alter.	Jahrzahl.		Art der Operation.	Zeit der Operation.
21	Gerstacker, Gg.	Bauer	48	?	?	?	Excision mit part. Resect. der Mandibul.	28. Juli 1855
							Excision mit part. Resect. der Mandib.	22. Juli 1856
22	Deinlein, Joh.	Bauer	70	70	Frühlg. 1855	½ J.	Excision	8. Sept. 185[illegible]
23	Bergold, Joh.	Händler	69	68	Herbst 1854	1 J.	Excision	2. Nov. 1855
24	Fassold, Sim.	Büttner	48	48	Dec. 1853	2—3 Mon.	*Excision	Jan. od. Feb 1853
							Excision mit part. Resect. der Mandib.	18. Dec. 185[illegible]
25	Bitter, Conr.	Bauer	48	48	Sept. 1856	1 Mon.	Excision	11. Oct. 185[illegible]

durch einen Hornstoss verletzt. Eiterung trat ein, welche mit Vernarbung endete. S[illegible] 6 Monaten fiengen die Lymphdrüsen am Kieferrande zu schwellen an, welche jetzt zu der h[illegible] ten grossen Geschwulst zusammengelöthet sind. — Präp. Nr. 159 mikroskop. Diagnose: ti[illegible] greifender Epithelkrebs mit zahlreichen Nestern, von den Talgdrüsen ausgehend.

Nr. 21. Das Recidiv trat 1 Jahr nach der Operation als Knoten in der Haut unterh[illegible] der Narbe auf. Zur Zeit der zweiten Operation hatte der Knoten den Umfang eines gross[illegible] Apfels und bedeckte die rechte Hälfte des Unterkiefers vom Kinn bis zum aufsteigenden K[illegible] ferast. Der Knoten ist theils derb, theils weich, hat eine glatte Oberfläche, sitzt fest, a[illegible] seiner Höhe öffnet sich ein tiefeindringender Fistelgang, aus welchem spärliches Serum a[illegible] sickert. Nach abwärts erstreckt sich die Geschwulst bis zum Kehlkopf und ist hier mit v[illegible] grösserten harten Lymphdrüsen zusammengelöthet, welche der Carotidenfurche angehör[illegible] Der Exstirpation wurde die Unterbindung der *carotis communis* vorhergeschickt. Es war [illegible] absichtigt die *carotis externa* zu unterbinden, da man diese aber in krebsige Gewebe eingeb[illegible] tet fand, wurde die *carotis comm.* gewählt. Trotz dieser Unterbindung war die Blutung s[illegible] beträchtlich, zum Theil weil auf dem Boden der Mundhöhle die krebsige Entartung auf [illegible] linke Seite übergegriffen hatte und somit auch zahlreiche Arterien der linken Seite dur[illegible] schnitten wurden. Durch eine Nachblutung einige Stunden nach der Operation wurde [illegible] Anämie noch gesteigert, so dass Bewusstlosigkeit und convulsivische Bewegungen sich einst[illegible] ten. Abends erholte sich der Kranke und kam zu sich. In der Nacht trat motorische L[illegible] mung der beiden linken Extremitäten ein. Keine Facialislähmung, keine Ungleichheit [illegible] Pupillen. Am 14. Tage nach der Operation konnte der Pat. die Adductoren des Oberschenk[illegible] wieder in Thätigkeit setzen, nach und nach wurden alle Muskeln der oberen und unteren [illegible] tremität wieder benützbar, zuletzt die vom *n. ulnaris* versorgten. Doch waren die [illegible] wegungen auch am 30. Tage noch unsicher und stossweise. Unterdessen war die Operatio[illegible] wunde, an welcher die Mundöffnung einige Nachhülfe*) erfordert hatte, geheilt, und als er [illegible] 45. Tage nach der Operation entlassen wurde, hatten die Bewegungen der gelähmt gew[illegible] nen Muskeln bedeutend an Kraft gewonnen. — Die mikroskop. Untersuchung Präp. Nr. [illegible] ergab in der Hauptsache den Taf. V abgebildeten Befund, die inficirten Lymphdrüsen [illegible] hielten vorwiegend kleinzellige Wucherung und spärliche Nester verhornter Zellen.

*) Bemerkenswerth erscheint, dass im Gefolge dieser operativen Nachhülfe am dritten Tage die fast [illegible] verschwundene Lähmung der oberen Extremität sich von Neuem theilweise einstellte, um nach einigen Tagen [illegible] dem Maass als der Operirte von dem operativen Eingriff und seinen Folgen sich erholte, wieder zu verschwin[illegible]

Rückfälle.		Tod, Zeit desselben.	Dauer des letzten Rückfalls bis zum Tode.	Dauer der Gesammtkrankheit.	Nummer.
Zeit des Rückfalls.	Sitz des Rückfalls.				
nach 1 J.	entfernt v. d. Narben, d. Haut im Knochen u. submax. Lymphdr.				21
nach 3—4 Mon.	Umgebung der Narbe	3. Nov. 1856	3—4 Mon.	?	
nach 1 Mon.	Narbe u. Umgebung	20. Juli 1856	9 Mon.	1¼ J.	22
nach 4 Mon.	Magen?	22. Nov. 1856	8 Mon.	2 J.	23
nach ½ J.	entfernt v. d. Narbe in der Unterlippe, Kiefer, Schädelbasis				24
ungeheilt	Schädelbasis	30. Dec. 1855	1½ J.	2 J.	
nach 6 Mon.	Gesichtsweichtheile u. Unterkiefer	Oct. 1857	6 Mon.	1 J.	25

Nr. 22. Präp. fehlt. Mikroskop. Diagnose: tiefgreifender Epithelkrebs mit concentrisch schichteten Gruppen platter Zellen.

Nr. 23. Das Uebel begann vor einem Jahre als Warze am Lippenrand. Jetzt ist in der tte der Lippe ein 2 Ctm. grosses ovales Geschwür mit grauröthlicher unebener Basis, harten eschwollenen Rändern, in der Umgebung mehrere über die ganze Lippe verbreitete harte, in r Haut sitzende Knoten. Die entartete Parthie beweglich. Präp. fehlt. Mikrosk.Diagnose: lfgreifender Epithelialkrebs mit concentrisch geschichteten Gruppen verhornter Zellen.

Nr. 24. Das Uebel begann vor zwei Jahren als zeitweise vernarbende Lippenschrunde, sich allmählich in ein Geschwür verwandelte. Das Recidiv kündigte sich durch mehrere nründe an, welche neben der Operationsnarbe entstanden. Dazu trat Anschwellung der nzen Lippe. Zur Zeit der zweiten Operation nahm die Anschwellung ausserdem die ganze nnhaut und den untern Theil beider Wangen ein. Die Anschwellung ist roth, höckerig, rt und festsitzend. Der Lippenrand ist in eine vertiefte, mit grobwarziger Wucherung be-kte Geschwürsfläche verwandelt, deren Ränder aufgeworfen und zerklüftet sind. In der ngebung zeigt die Haut hie und da kleine Löcher, aus denen man käsigen Epidermisbrei rauspressen kann. Die Schleimhaut der Unterlippe ist ulcerirt und wuchert blumenkohl-ig. Sämmtliche Schneidezähne sind gelockert, ohne dass der Knochen blossliegt. Die eration bestand zunächst in der Entfernung des kranken Kiefertheiles mit den darauf fest-zenden entarteten Weichtheilen. Vom Unterkiefer konnte nur der linke aufsteigende Ast rückgelassen werden. Nach seiner Enucleation rechterseits fanden sich Krebsknoten in *fossa pterygo-maxillaris* und an der Schädelbasis. Es gelang nicht, alles Kranke zu ex-rpiren. Die Nähe der *carotis interna* und des *foramen lacerum* setzten der Operation eine nranke. Nachblutung am Nachmittage und am darauffolgenden Morgen gab Anlass zur terbindung der *carotis communis* rechterseits. Der Operirte erholte sich einigermaassen den darauffolgenden Tagen. Am 7. Tage erfolgte ein Schüttelfrost, am 9. Tage ein zwei-, dem Coma und am 10. Tage der Tod folgte. — Die Section ergab keine Veränderung der Schädelhöhle, dagegen frische Pleuritis und beginnende lobuläre Entzündung der ngen, Jauchung der Operationswunde und besonders der Unterbindungswunde. Neben n *foramen ovale* war die Schädelbasis erbsengross von der Krebswucherung durchbrochen. mikroskop. Unters. der exstirpirten Theile (Präp. Nr. 194) ergab tiefgreifenden Epithel-bs, in der Haut und Unterhautzellgewebe mit zahlreichen Nestern, in den Lymphdrüsen kleinzelliger Wucherung.

Nr. 25. Pat. litt schon seit 10—12 Jahren an Rissen und Borken der Unterlippe, aber t seit 14 Tagen bildete sich auf der Mitte der Unterlippe ein Geschwür, welches jetzt das

Nummer.	Name.	Stand.	Alter.	Anfang der Krankheit.		Dauer der Krankheit bis zur ersten Operation.	Operationen.	
				Alter.	Jahrzahl.		Art der Operation.	Zeit der Operation.
26	Schell, Jos.	Bauer	60	58	Oct. 1855	4 Mon.	Exc. m. part. Resect. d. Ober- u. Unterkief.	2. Febr. 1857
27	Wilhelm, Jos.	Bauer	55	53	Dec. 1855	5 Mon.	*Excision	Mai 1856
							Excision mit part. Resect. der Mandib.	17. März 1857
							Excision	17. Juni 1857
28	Seitz, Ant.	Taglöhner	63	62	Nov. 1856	?	Excision mit part. Resect. der Mandib.	5. Mai 1857
29	Wilhelm, Lz.	Zimmermann	53	52	Sommer 1856	6 Mon.	*Excision	Dec. 1856
							Excision mit part. Resect. der Mandib.	Juli 1857
30	Wachter, Gg.	Hafner	57	?	?	?	Excision mit part. Resect. der Mandib.	8. Sept. 1857
31	Bozler, Marg.	Magd	38	34	1853	2 J.	*Excision	Herbst 1855
							*Excision	Mai 1857
							Excision mit Exarticulation der linken Mandibulahälfte	2. Nov. 1857
32	Hoffmann, Jos.	Bauer	41	40	Nov. 1858	8 Mon.	Excision mit total. Exarticul. d. Mandib.	25. Jun. 1859

ganze Lippenroth einnimmt und eine tiefe Furche bildet, deren hintere Wand von der unver sehrten Lippenschleimhaut gebildet wird. Die Ränder und der Geschwürsgrund zeigen blu menkohlartige Wucherung. — Mikroskop. Befund (Präp. Nr. 486): tiefgreifender Epithel krebs mit Nestern. Die Wucherung an vielen Stellen, wie es scheint, von dem Stratum Malp der Haarwurzel ausgehend.

Nr. 26. Vor 1¼ J. bildete sich an der Unterlippe ein Wärzchen und zwar neben eine kleinen Narbe, die von einer unbedeutenden Bisswunde herrührte. Eine Verletzung diese Wärzchens beim Rasiren vor ¾ J. zog alsbald eine Anschwellung nach sich, welche von de Mitte der Unterlippe ausgehend, jetzt die ganze Unterlippe und Oberlippe einnimmt. De ganze Rand der Mundöffnung ist in ein unregelmässiges, zerklüftetes Geschwür mit aufgewor fenen Rändern verwandelt. Die Kinnhaut sitzt fest. Am untern Rande des Unterkiefers harte festsitzende Lymphdrüsen. Die Schleimhaut der Unterlippe und des Zahnfleisches am Mi telstück des Unterkiefers ist ebenfalls ulcerirt. Die entsprechenden Zähne sind gelockert Auch das Zahnfleisch am Oberkiefer im Bereich der Schneidezähne derb und höckerig, dahe musste mit den entarteten Weichtheilen das Mittelstück des Unterkiefers und ein Theil d Alveolarfortsatzes vom Oberkiefer entfernt werden. — Der mikroskop. Befund (Präp. Nr. 19 ergab tiefgreifenden Epithelkrebs mit reichlichen Nestern, von den Talgdrüsen ausgehen Kleinzellige Wucherung der Lymphdrüsen.

Nr. 27. Pat. hatte 10 J. eine kleine Warze an der Unterlippe. Im Winter 1855/56 wurd die Warze wegen Ulceration mit gutem Erfolge exstirpirt. Das Recidiv trat in Form eine neuen Warze im Lippenroth neben der Operationsnarbe auf. Zur Zeit der zweiten Operatio ist ein Geschwür vorhanden, welches die rechte Hälfte der Unterlippe einnimmt, nach abwärt bis zum untern Kieferrand und nach rückwärts bis zum Kieferwinkel sich erstreckt. Die Ge schwürsränder sind hart, höckerig, mit grobwarzigen Wucherungen besetzt, die Entartung is auf das Zahnfleisch übergegangen, und auf die submaxillaren Lymphdrüsen. Mikroskop. Be fund (Präp. Nr. 193): tiefgreifender Epithelkrebs mit Nestern, epitheliale Nester auch i den Lymphdrüsen.

Nr. 28. Vor einem halben Jahre zeigte sich ein kleines Wärzchen an der Unterlipp welches sich vor drei Monaten, grösser geworden, in ein Geschwür verwandelte. Jetzt, M

Rückfälle.		Tod, Zeit desselben.	Dauer des letzten Rückfalls bis zum Tode.	Dauer der Gesammtkrankheit.	Nummer.
eit des Rückfalls.	Sitz des Rückfalls.				
nach 14 Mon.	Gesicht u. submaxill. Lymphdrüsen	5. Nov. 1858	5½ Mon.	3 J.	26
nach 3 Mon.	Narbe u. Knochen				27
nach 2 Mon.	Gesichtsweichtheile				
nach 2 Mon.	Narbe u. Umgebung	18. Aug. 1858	12 Mon.	3 J.	
nach 1 Mon.	Gesichtsweichtheile	1. Aug. 1857	2 Mon.	10 Mon.	28
nach 4 Mon.	Narbe u. Knochen				29
nach 2 Mon.	Gesichtsweichtheile	23. Apr. 1858	9 Mon.	22 Mon.	
nach 1—2 Mon.	Gesicht	Mai 1858	6—7 Mon.	?	30
nach 6—7 Mon.	Regio submaxillaris				31
ch wenig Wochen	in d. unvernarbt. Wunde				
ch wenig Wochen	Unterkiefer	18. Aug. 1858	8—9 Mon.	5 J.	
nach 4—6 Mon.	Gesicht, Mund- und Rachenschleimhaut	17. Jan. 1860	2—3 Mon.	26 Mon.	32

7, ist die ganze Unterlippe in ein grobwarziges Geschwür mit wallartigen zerklüfteten ndern verwandelt, das Zahnfleisch der Schneidezähne verhärtet, diese gelockert, die subxillaren Lymphdrüsen links vergrössert und hart. Mikroskop. Befund (Präp. fehlt): tiefifender Epithelkrebs mit zahlreichen Nestern. — Ein Bruder starb an Lippenkrebs.

Nr. 29. Vor mehreren Jahren bildete sich eine kleine Warze am Rande der Unterlippe e dem linken Mundwinkel, welche im Sommer 1856 exulcerirte und exstirpirt wurde. Nach on. trat das Recidiv am untern Ende der Operationsnarbe als Knoten auf, welcher in drei chen zu Apfelgrösse heranwuchs. Auf der Höhe des Knotens entstand ein grosses kraförmiges Geschwür mit harten umgeworfenen zerklüfteten Rändern, das Geschwür erstreckt auch auf die Lippen und Wangenschleimhaut, die entarteten Weichtheile sitzen fest auf Knochen. Am untern Rande des Unterkiefers links angeschwollene, noch verschiebbare mphdrüsen. Mikroskop. Befund (Präp. Nr. 196): tiefgreifender Epithelkrebs mit Nestern. inzellige Wucherung der Lymphdrüsen.

Nr. 30. Ueber den Anfang des Uebels fehlen Notizen. Der spätere Befund stimmt mit des vorhergehenden Falles überein. Präp. fehlt.

Nr. 31. 1853 zeigte sich an der Unterlippe links ein Bläschen, welches sich allmählich in Geschwür verwandelte. Herbst 1855 nahm das Geschwür die grössere Hälfte der Unterie ein, ohne sich nach abwärts zu erstrecken. Excision. Sommer 1856 harte Anschwelg unter der Operationsnarbe am Kieferrande. Excision vor erfolgtem Aufbruch, Mai 7. — Recidiv in der granulirenden Wunde. Nov. 1857 fand man eine beträchtliche harte, sitzende Anschwellung der Weichtheile, welche vom Kinn bis zum Ohr, vom Jochbogen bis ie *regio submaxillaris* reichte. In der *regio submaxillaris* ist die Geschwulst ulcerirt. Das chwür stellt einen tiefen Krater vor, es erstreckt sich vom Ohr bis zur Mittellinie des Hals und vom unteren Kieferrand bis zur oberen Kehlkopflinie. Die Ränder sind aufgeworfen vielfach ausgebuchtet. Die von der ersten Operation herrührende Narbe unversehrt. — roskop. Befund: tiefgreifender Epithelkrebs. Präp. fehlt.

Nr. 32. Seit mehreren Jahren litt Pat. Sommers an aufgesprungenen Lippen. Winter heilten diese Einrisse nicht mehr, wie diess früher zu geschehen pflegte, zu. Es kam zu ration. Juni 1859, der mittlere Theil der Unterlippe zerstört, beide Mundwinkel in kra-

Nummer.	Name.	Stand.	Alter.	Anfang der Krankheit.		Dauer der Krankheit bis zur ersten Operation.	Operationen.	
				Alter.	Jahrzahl.		Art der Operation.	Zeit der Operation.
33	Altmann, Mart.	Bauer	51	48	Frühling 1856	2½ J.	Excision	29. Sept. 1859
							Excision mit part. Resect. der Mandib.	3. April 1860
34	Schwarzenbacher, Leop.	Bauerknecht	32	30	Sommer 1834	2¼ J.	*Excision	Jan. 1836
							Excision	10. März 1836
							Excision mit part. Resect. u. Exartic. der Mandibula	3. Mai 1837

terförmige Geschwüre verwandelt, welche sich auf die Oberlippe und die Schleimhaut e strecken. Am Kinne geht die Ulceration bis zum unteren Rande herab. Ueppige papillä Wucherung des Geschwürsgrundes und der Geschwürsränder, besonders im Bereich d Schleimhaut. Wangenhaut beiderseits bis zum Ohre hart, höckerig, roth, festsitzend. Linl harte submaxill. Lymphdrüsen, festsitzend. Zahnfleisch der Mandibula beiderseits bis zu Weisheitszahn infiltrirt. — Mikroskop. Befund (Präp. Nr. 280): tiefgreifender Epithelkreb Talgdrüsenwucherung mit Nestern. Nester in den Lymphdrüsen.

Nr. 33. Pat. wurde Frühling 1856 beim Schafscheeren von einem Schaf an den linke Mundwinkel gestossen. Hievon blieb eine erbsengrosse wunde Stelle am Lippenroth, welch zeitweise verschorfte, zeitweise blutete. Sommer 1859 verwandelte sich die wunde Stelle ein Geschwür, welches nach und nach die ganze mehr und mehr anschwellende Unterlipp trotz verschiedener Aetzversuche, einnahm. Sept. 1859 Excision. Recidiv Weihnachten 18 als exulcerirende Knötchen am linken Mundwinkel. April 1860 war am linken Mundwink ein guldengrosses Geschwür zu sehen, mit wallförmigen, zerklüfteten Rändern, auf hart inf trirter Basis. Umgebende Haut höckerig festsitzend. Rechts und links angeschwollene har verschiebbare submaxillare Lymphdrüsen. — Mikroskop. Befund (Präp. Nr. 288): tiefgreife der Epithelkrebs. Talgdrüsenwucherung mit spärlichen Nestern. Kleinzellige Wucheru der Lymphdrüsen.

Nr. 34. Schwarzenbacher litt als Kind an Drüsenanschwellungen und Zahngeschwüre Im 30. Lebensjahre bekam er eine aufgesprungene Unterlippe. Er rauchte stark aus Pfeife Die Lippenschrunden vermehrten und vergrösserten sich, es entstand eine harte, wulsti Auftreibung der rechten Hälfte der Unterlippe. Nach Jahr und Tag hatte diese Auftreibu

Rückfälle.		Tod, Zeit desselben.	Dauer des letzten Rückfalls bis zum Tode.	Dauer der Gesammtkrankheit.	Nummer.
Zeit des Rückfalls.	Sitz des Rückfalls.				
nach 3 Mon.	entfernt von der Narbe, in Gesicht und Knochen				33
nach 4 Mon.	Hals- u. Achseldrüsen	28. Dec. 1860	4 Mon.	3 J. 9 Mon.	
in der ungeheilten	Operationswunde				34
nach 7 Mon.	in den Weichtheilen des Gesichtes u. im Unterkiefer				

Weitere Nachrichten fehlen, doch wird an Recidiv nicht zu zweifeln sein.

n Umfang einer Haselnuss erreicht. Ein Zugpflaster wurde aufgelegt. Es stellte sich Eiterung ein und die Geschwulst verwandelte sich in ein Geschwür mit vertieftem Grunde und rzigen Rändern. Die keilförmige Ausschneidung hatte nicht den erwünschten Erfolg, indem sich die Schnittränder in Geschwürsflächen umwandelten (Jan. 1836). Eine neue Excision (März 1836) hatte Vernarbung der Operationswunde zur Folge. Schon nach einigen onaten fiengen die Zähne an, locker zu werden und auszufallen, zuerst die Schneidezähne, nn der Augenzahn und die Backenzähne der rechten Unterkieferhälfte. Die rechte Gesichtslfte fing an zu schwellen, und bei seiner neuen Aufnahme am 7. April 1837 erstreckte sich e Anschwellung vom unteren Rande der Augenhöhle bis herab zum Zungenbein. Die Anwellung, soweit sie den Unterkiefer bedeckt, ist hart und festsitzend, und entsprechend m *foramen mentale* ulcerös durchbrochen. In der Tiefe des Geschwürs trifft man den össtentheils zerstörten Unterkiefer, dessen Continuität völlig aufgehoben ist. — Die harte nschwellung erstreckt sich über das ganze Kinn und nach rückwärts bis zum Kieferwinkel. e früheren Operationsnarben sind frei von Krebs. Die Operation bestand in der Exstirtion der entarteten Weichtheile, Resection und Exarticulation der rechten Hälfte der Mandula. Die Operationswunde kam zur Heilung und der Pat. konnte entlassen werden. Doch merkte man bei seinem Austritte eine verdächtige Härte in dem Gewebe neben und unterlb der Zunge. — Mikroskop. Befund (Präp. Nr. 57): Das Präp. enthält eine ungewöhnlich osse Anzahl concentrisch geschichteter, verhornter Epithelien, eingebettet in kleinzellige ucherung. Die Lymphdrüsen enthalten die gleiche Einlagerung. Die submaxillare Speieldrüse und die Labialdrüsen nehmen keinen Antheil an der Wucherung. Ob die Follicugebilde der Haut activ betheiligt sind, konnte nicht ermittelt werden. Diagnose: tiefgreinder Epithelkrebs.

Tabelle II. Kranke, deren Tod

Nummer.	Name.	Stand.	Alter.	Anfang der Krankheit.		Dauer der Krankheit bis zur ersten Operation.	Operationen.	
				Alter.	Jahrzahl.		Art der Operation.	Zeit der Operation.
35	Wimmelbacher, Christoph.	Bauer	79	?	?	?	Excision ,, ,, Excision mit part. Resect. der Mandib.	5. Aug. 1842 9. Jan. 1843 2. Mai 1843 26. Juli 1843
36	Seitz, Adam	Bauer	66	58	1842	2 J.	*Excision *Caustic. *3 Mal Excis. Excision mit part. Resect. der Mandib.	1844 1844 1848 1. Juli 1849
37	Schnetz, Alois	Schuster	74	73	Herbst 1852	1 J.	Excision mit Exarticulation der linken Mandibulahälfte.	8. Oct. 1853
38	Grunert, Hnr.	Bergmann	46	vor	einigen Jahren	?	*Excision Excision mit part. Resect. der Mandib.	vor einigen Jahren 22. Febr. 1855
39	Schwarzott, M.	Taglöhner	66	65	Juli 1855	7 Mon.	Excision	18. Febr. 1856
40	Lottes, Joh.	Knecht	58	56	1854	2 J.	Excision	24. Mai 1856

Nr. 35. Angaben über die erste Entstehungsweise fehlen. — Das Weingeistpräp. der Sammlung, Nr. 21, obwohl ziemlich schlecht erhalten, liess dennoch deutlich zahlreiche Nester verhornter Zellen erkennen.

Nr. 36. Pat. ist ein Bruder des unter Nr. 28 mit Lippenkrebs verzeichneten Seitz. 184? zeigte sich an der Unterlippe eine Warze, die, obwohl sie keine Beschwerden verursachte, 1844 exstirpirt wurde. Bald zeigte sich eine neue Warze, welche mehrfachen Heilversuchen durch Aetzmittel widerstand. 1848 wurden drei Exstirpationen vorgenommen, die jedes Mal Recidiv in der Wunde zur Folge hatten. Im Mai 1849 war die Unterlippe, das Zahnfleisch der Schneidezähne und Kinnhaut vollkommen zerstört und durch ein grosses Geschwür ersetzt. Im Grunde des Geschwüres liegt der Knochen bloss, die Sonde dringt in diesen ein, an der hinteren Fläche des Knochens eine flintenkugelgrosse Auftreibung. Operation. Drei Wochen nachher stellten sich Schlingbeschwerden ein, welche die Ernährung erschwerten, zuletzt unmöglich machten. Der Tod erfolgte 7 Tage nach dem Auftreten dieser Erscheinungen an Erschöpfung. Die Section ergab keinen genügenden Aufschluss über die Ursache der Schlingbeschwerden. — Präp. u. mikroskop. Untersuchung fehlt, da aber Sitz und Verlauf des Uebels, sowie Alter des Pat. für Epithelkrebs spricht, habe ich den Fall mit aufgenommen.

Nr. 37. Das Geschwür nahm die linke Hälfte der Unter- und Oberlippe, einen Theil der Wange und die entsprechende Parthie der Schleimhaut ein, ausserdem zeigte sich bei der Operation, dass die Entartung an der linken Hälfte des Unterkiefers allenthalben das Periost durchsetzt hatte. Die mikroskop. Untersuchung des Präp. Nr. 7 (schlecht erhalten) zeigt in Uebereinstimmung mit einer früheren Notiz zahlreiche und grosse Nester verhornter Zellen. Fünf Tage nach der Operation trat das Wunderysipel auf, welches nach kaum 48 Stunden den Tod herbeiführte. Die Section ergab von gröbern anatomischen Veränderungen hämorrhagische Infarcte in beiden untern Lungenlappen. Die Erysipelblasen waren mit einer stinkenden Flüssigkeit erfüllt.

cht durch Recidiv erfolgte.

Rückfälle.		Tod.		Dauer der Gesammtkrankheit.	Nummer.
Zeit des Rückfalls.	Sitz des Rückfalls.	Zeit des Todes.	Ursache des Todes.		
nach einigen Mon.	in der Narbe				35
" " "	" " "				
ch einigen Wochen	in der Narbe u. im Unterkiefer	Febr. 1844	»Altersschwäche«	?	
ach einigen Mon. ohne Erfolg drei Mal	neben der Narbe				36
	in der unvernarbten Wunde	27. Juli 1849	Entkräftung	7 J.	37
		14. Oct. 1853	Erysipelas	1 J.	38
nach etwa 1 J.	in der Kinnhaut und Unterkiefer	14. März 1855	Pyämie	einige Jahre	
		13. April 1857	Entkräftung	7 Mon.	39
		13. Juni 1856	Angina Ludwigii	2 J.	40

Nr. 38. Das Recidiv bestand in einer hühnereigrossen, höckerigen Geschwulst, welche erhalb der Operationsnarbe sitzt und sowohl mit der Haut als dem horizontalen Kieferast verwachsen ist. — Am 12. Tage nach der Operation traten pyämische Symptome auf, age später erfolgte der Tod. — Die Section ergab Jauchung der Operationswunde, Thrombe verschiedenen Alters in den entsprechenden Halsvenen. Lobuläre Abscesse in beiden ern Lungenlappen. Abscess im rechten Leberlappen. — Die mikroskop. Untersuchung äp. Nr. 150) ergab tiefgreifenden Epithelkrebs mit ungewöhnlich grossen Nestern, nachsbaren Antheil der Talgdrüsen an der epithelialen Wucherung.

Nr. 39. Das Uebel hatte vor 1 Jahr als Bläschen in der Nähe des linken Mundwinkels onnen. Jetzt ist der grössere Theil der Unterlippe in ein Geschwür verwandelt. Der nd des Geschwürs ist derb, grobwarzig, Ränder wallförmig, zerklüftet, die Umgebung t, höckerig, ebenso die Lippenschleimhaut. Die entarteten Theile sind noch verschiebbar, Lymphdrüsen frei. — Die mikroskop. Untersuchung ergab tiefgreifenden Epithelkrebs Nestern. — Präp. fehlt.

Nr. 40. 1854 entstand eine zeitweise nässende Warze an der Unterlippe, welche sich im . d. Js. in ein Geschwür verwandelte. Mai 1856 nimmt ein speckiges, zerklüftetes Gewür mit aufgeworfenen Rändern die ganze Unterlippe ein. Die Härte erstreckt sich noch en Zoll weit in die Weichtheile der linken Wange. Unterkiefer und Lymphdrüsen frei. — cision. Mikroskopischer Befund: polymorpher Fpithelkrebs. Präp. fehlt. — Sechs ge nach der Operation, bei schon geheilter Operationswunde, trat in der linken Parotisend eine harte schmerzhafte Anschwellung auf, die sich trotz frühzeitiger Einschnitte und aplasmirung nicht zertheilte, sondern nach abwärts im subcutanen Zellgewebe des Halses ausbreitete. Die vordere und seitliche Halsfläche beiderseits röthete sich, wurde hart, einzelnen Stellen kam es zur Eiterung, das Infiltrat geht auf die tiefen Lagen des Halses r. Vom Anfang an starkes Fieber und Schlingbeschwerden. 12 Tage nach Beginn der nkheit erfolgte der Tod. Die Section ergab Verjauchung der linken Parotis, speckige In-

Nummer.	Name.	Stand.	Alter.	Anfang der Krankheit.		Dauer der Krankheit bis zur ersten Operation.	Operationen.	
				Alter.	Jahrzahl.		Art der Operation.	Zeit der Operation.
41	Weisslein, Gg.	Taglöhner	65	vor	2—3 J.	2—3 J.	Excision mit part. Resect. der Mandib.	11. Juni 1857
42	Bauer, Gg.	Taglöhner	57	56	Herbst 1857	3—4 Mon.	*Excision	Jan. 1858
							Excision mit part. Resect. der Mandib.	28. Juli 1858
							Excision, Exstirp. der Zunge etc.	17. Febr. 1859
43	Scheiderer, L.	Taglöhner	65	61	1856	4 J.	Excis. mit part. Resect. der Mandib.	20. Febr. 1860

filtration des Zellgewebes am Boden der Mundhöhle, in der Umgebung des Kehlkopfes, über all am Halse bis herab an's Schlüsselbein, an vielen Stellen mit kleinen Eiter- oder Jauche heerden. In den Lungen beiderseits im unteren Lappen lobuläre Hepatisation.

Nr. 41. Das Geschwür nahm fast die ganze Unterlippe ein, war grobwarzigen Aussehen und sass fest am Knochen auf. Die mikroskop. Untersuchung ergab zahlreiche Nester ver hornter Zellen. Präp. fehlt. Als die Operationswunde beinahe geheilt war, trat Pneumoni auf, welche mit Gangrän endete und den Tod herbeiführte. Mikroskop. Befund: polymor pher, tiefgreifender Epithelkrebs mit papillärer Wucherung. — Präp. fehlt.

Nr. 42. Der Kranke bemerkte vor etwa ¾ Jahren am linken Mundwinkel in der Unter lippe ein Bläschen, welches aufbrach und sich nach und nach zu einem beträchtlichen Ge schwür umwandelte. Ende Januar 1858 wurde die kranke Hautstelle auswärts exstirpirt. Di Operationswunde gelangte aber nicht zur Vernarbung, sondern schon vorher trat in der Wund und deren Rändern die Ulceration von Neuem auf. Bei seinem Eintritt in die Erlanger Klinik Juni 1858 (4—5 Monate nach der ersten Operation) war die Unterlippe vollständig und di Oberlippe, vom linken Mundwinkel her, einige Centimeter weit ergriffen. Die Zähne de Unterkiefers lagen frei zu Tsge, eine unregelmässig zerklüftete, jauchende Geschwürsfläch mit theils scharfem, theils wallartigem Rand nimmt den Raum der zerstörten Unterlippe ein Die angrenzende Schleimhaut hat starke, grobwarzige, auch hahnenkammförmige Wucherun gen getrieben. Die benachbarte, geröthete Haut nebst Unterhautgewebe ist geschwollen un derb anzufühlen, auf etwa einen Zoll weit vom Geschwürsrande gerechnet. Am 28. Jun wurde das Geschwür und seine Umgebung, soweit sie sich dem Gefühl und dem Aussehe nach als verdächtig erwies, exstirpirt, und das Mittelstück des Unterkiefers ausgesägt Au zwei grossen, den beiden Wangen und Schläfengegenden entnommenen Lappen wurden durc Verschiebung die fehlende Unterlippe und der Defect der Oberlippe ersetzt, und das übrig Lippenroth der Oberlippe zur Umsäumung der neuen Mundspalte benützt. Die verpflanzte Hauttheile verheilten nach Wunsch, doch wurde die Mundspalte, von Anfang an etwa klein, durch Narbenschrumpfung so eng, dass sie nach beiden Seiten hin erweitert werde musste. Diess geschah nach der DIEFFENBACH'schen Methode. — Als der Kranke die Anstal verliess, war die Operationswunde vollkommen geheilt, er konnte die Mundflüssigkeiten z zückhalten und verständlich sprechen. Nach 4 Monaten jedoch, Februar 1859, stellte er sic von neuem auf der Klinik ein. Auf der rechten Seite des Unterkiefers, dem untern Ende d hier befindlichen Operationsnarbe entsprechend, befindet sich unter der Haut ein wallnus grosser, wenig beweglicher harter Knoten, der auch nach der Schleimhaut zu einen Vorsprun bildet. Die Lymphdrüsen der Unterkiefergegend sind beiderseits angeschwollen und zu de ben Packeten zusammengekittet, rechts sind auch die Lymphdrüsen des obersten Abschni tes der Carotidenfurche vergrössert, aber noch beweglich. — Der Boden der Mundhöhle i in eine höckerige feste Masse verwandelt, ebenso die Zunge bis zu ihrer Wurzel. Zunge un Boden der Mundhöhle sind fast unbeweglich mit einander vereinigt, und können nur se wenig vom Oberkiefer entfernt werden. Das Schlucken ist sehr erschwert, durch häufige R gurgitationen unterbrochen, welche durch das Eindringen der Speisen und Getränke in d

Rückfälle.		Tod.		Dauer der Gesammtkrankheit.	Nummer.
Zeit des Rückfalls.	Sitz des Rückfalls.	Zeit des Todes.	Ursache des Todes.		
		10. Juli 1857	Lungengangrän	2—3 J.	41
nach 4 Wochen	in der unvernarbten Wunde				42
nach 6 Mon.	Boden der Mundhöhle, Zunge u. Lymphdrüsen des Halses.	19. Febr. 1859	rothe Gehirnerweichung	1 J. 3—4 M.	
		29. Febr. 1860	Erysipelas	4 J.	43

iftröhre verursacht werden. Auch das Athmen geht nur mühsam von Statten, indem die ältrirte Umgebung einen Druck auf den Kehlkopf auszuüben scheint. — Auf das flehentlhe Bitten des Patienten — ich führe diess zu meiner Entschuldigung an — entschloss ich ich zu einer nochmaligen Operation. Die rechte *carotis communis* wurde prophylaktisch terbunden; ihre Blosslegung war durch die Entartung der Weichtheile erschwert und so m ich anfänglich statt ihrer auf die *art. vertebralis*. Ich bemerkte meinen Irrthum rechtitig, fand die *carotis communis* und unterband sie in der Höhe des 6. Halswirbels. Hierauf tfernte ich die entarteten Drüsen der rechten Hals- und Unterkieferseite und exstirpirte n indurirten Boden der Mundhöhle und die Zunge bis zum *foramen coecum*. Die starke ıtung, sowie die Ausdehnung, welehe, wie sich nun zeigte, die Entartung auch längs der ken Halsseite hatte, veranlasste mich, auch die linke *carotis communis* zu unterbinden. ın konnten sämmtliche entartete Theile ohne erhebliche Blutung exstirpirt werden, dage- ı gelang es nicht, den Substanzverlust, den die Haut des Kinnes und seiner Umgebung ütten hatte, durch Herbeiziehen der Halshaut in genügender Weise zu decken. — Die Unbrechung des Blutstromes in beiden Carotiden gab während der Operation, beziehungsise Narcose, zu keiner bemerkbaren Erscheinung Anlass. Nach der Operation befand sich : Kranke im Zustand äusserster Erschöpfung, das Bewusstsein stellte sich zwar ein, aber Erschöpfung dauerte auch Abends fort. Die Ernährung mit Flüssigkeit wird durch hführen einer Röhre in den obern Theil der Speiseröhre bewirkt. Im Laufe des folgenden rmittags schwoll die Schleimhaut am Eingang des Kehlkopfes beträchtlich an; diess hatte ıtige Athemnoth zur Folge, welche durch Anziehen der durch die Zungenwurzel gezoge- ı Schlinge natürlich nicht beseitigt werden konnte. Die Tracheotomie und Einlegung der CHA'schen Canüle stellte die Respiration wieder her. — Abends trat Lähmung der linken rperhälfte ein, der Collapsus nahm zu, das Bewusstsein schwand und der Tod erfolgte den darauf Abends, 52 Stunden nach der Operation. — Die Section ergab auf der rechten te frische Thrombose der *carotis interna* und der *art. pro fossa Sylvii*, rothe Erweichung Gehirnrinde in der Sylvischen Grube und auf der Höhe des Mittellappens. In beiden ngen unten und hinten lockere, rothe Hepatisation. — Die mikroskopische Untersuchung entarteten Theile ergab den gewöhnlichen Befund des epithelialen Krebses der Unterpe mit zahlreiehen grossen und kleinen epithelialen Nestern. Die Lymphdrüsen schlossen che Nester in reichlicher Menge ein.

Nr. 43. 1856 bemerkte Pat. eine erbsengrosse, knotige Geschwulst in der Unterlippe. 8 brach der Knoten auf, das Geschwür griff auf die Oberlippe über. 1860 nimmt das fune Geschwür fast die ganze Unterlippe ein, in seiner nächsten Umgebung, sowie in den benhbarten Theilen der Oberlippe erbsen- bis bohnengrosse harte Knoten in der Haut. Gewürsbasis und Umgebung sitzt fest auf dem Kiefer auf. Lymphdrüsen frei. — Operation. Das Wunderysipel trat 6 Tage nach der Operation auf und führte drei Tage später zum le. Die Section ergab starkes Lungenödem und lobuläre Pneumonie in den unteren Lappen. Die mikroskop. Untersuchung wies deutlich den Antheil der Talgdrüsen an der epithepn Wucherung nach. Präp. Nr. 505.

Tabelle III. Kranke, durch di

Nummer.	Name.	Stand.	Alter.	Anfang der Krankheit.		Dauer der Krankheit bis zur ersten Operation.	Operationen.	
				Alter.	Jahrzahl.		Art der Operation.	Zeit der Operation.
44	Ramm, Wolfg.	Bauer	50	49	Frühjahr 1858	1¼ J.	Excision	20. Juli 185
45	Däuber, Lor.	Schreiner	42	42	Juni 1859	½ J.	Excision	7. Dec. 185
46	Winkelmann, Erhard	Taglöhner	56	55	Herbst 1858	1 J.	Excision	23. Nov. 18
47	Reindl, Georg	Knecht	60	58	1856	2 J.	Excision	21. Juli 18
48	Rabenstein, H.	Händler	59	58	Herbst 1853	¼ J.	Excision *Excision	19. Jan. 18 Sommer 1

Nr. 44. Vor 3 J. entstand ohne äussere Veranlassung am Lippenroth in der Nähe Mundwinkels ein flacher, glatter, weicher Hügel von Groschengrösse. Vor 1 Jahr wurde vorher glatte Oberfläche der grösser gewordenen Hervorragung warzig, und fieng an zu näss Bei Aufnahme des Pat. war das ganze Lippenroth der Unterlippe stark vergrössert, die Ob fläche nach Losweichung einer festhaftenden Kruste feinwarzig, hie und da in grössere H thieen zerklüftet, meist nässend, an einzelnen Stellen mit verhornten Zellen bedeckt. Die stossende Cutis und Schleimhaut glatt. Excision der Unterlippe, Chiloplastik aus beiden W gen, Lippenrothbildung nach B. LANGENBECK. Heilung. — Mikroskop. Befund (Präp. 4 das Lippenroth ist in colossale senkrechtstehende vielfach verästelte Papillen zerklüftet. Papillarbasis in die Lippensubstanz eingesenkt. Die interpapillären Räume mit kleinzell Epithelwucherung vollgepfropft, in deren centralen Theilen hie und da verhornte Nester treten. Talgdrüsen und Schleimdrüsen frei. Diagnose: Anfang des tiefgreifenden Epit krebses.

Nr. 45. Eine Schwester des Pat. litt an Wangenkrebs. Die Pfeife hält Pat. im lin Mundwinkel. Vor ½ Jahr erlitt Pat. eine Verletzung, indem durch ein beim Einse einer Treppe losgesprengtes Stück Holz aus der rechten Hälfte des Lippenrothes ein erb grosses Stück herausgeschlagen wurde. Die Wunde vernarbte sehr langsam, es blieb weissliches Häutchen, welches zeitweise mit den Zähnen abgerissen wurde, oder beim Auf halt im Freien kreuzweise einriss. Wenn das Häutchen weg war, konnte Pat. 26—30 L lein unterscheiden, aus denen er etwas wie Mitesser habe herausdrücken können. Seit C ber bildete sich kein Häutchen mehr und breitete sich Geschwulst und Verschwärung r aus. Bei seiner Aufnahme war der Lippensaum rechts in einer Länge von 3½ Ctm., in kastaniengrosse, nach vorn überhängende Geschwulst umgewandelt. Die Oberfläche der schwellung ist feinwarzig, durch zwei tiefere Spalten in drei Gruppen getheilt. Die interpapill Klüfte mit käsiger Substanz erfüllt. — Mikroskop. Befund (Präp. 488): papilläre Wu rung des Lippenrothes, mit Einsenkung der Papillenbasis in die Substanz der Lippe. K zellige Epithelwucherung in den interpapillären Räumen zum Theil in käsigen Brei zerfa zum Theil Nester verhornter Zellen einschliessend. — Diagnose: Anfang tiefgreifenden thelkrebses.

eration geheilt und am Leben.

Rückfälle. Zeit und Sitz des Rückfalls.	Gesammtdauer der Krankheit.	Nummer.
in Rückfall bis April 1864	1¼ Jahr	44
in Rückfall bis April 1864	½ Jahr	45
in Rückfall bis April 1864	1 Jahr	46
in Rückfall bis April 1864	2 Jahr	47
ickfall in der Narbe ; December 1858 kein Rückfall*)	½ Jahr	48

Nr. 46. Im Herbst 1858 wurde Winkelmann von einer Kuh mit dem Horn am Mundwin- erletzt. Die Wunde heilte, obwohl langsam, aber auf der Narbe entstand ein Bläschen, es sich allmählich in ein Geschwür verwandelte. Bei Aufnahme des Pat. befand sich an nterlippe, über den grössern Theil des Lippenrothes sich erstreckend, ein kreisrundes wür, dessen Oberfläche um 2—3 Linien höher liegt, als seine Umgebung, und dessen er überhängend sind. Der Geschwürsgrund ist feinwarzig, vielfach zerklüftet und son- nässig ab. Die an das Lippenroth angrenzende Cutis fühlt sich einige Linien weit hart höckerig an. Excision, Heilung. — Mikroskop. Befund (Präp. 489): papilläre Wu- ng des Lippenrothes, Anfüllung der interpapillären Spalten mit kleinzelliger Epithel- erung, hie und da Nester verhornter Zellen. Beginnende Epithelwucherung der Talg- n der anstossenden Cutis. Labialdrüsen frei. — Diagnose: Anfang des tiefgreifendeu elkrebses.

Nr. 47. Vor zwei Jahren entstand an der Unterlippe ein Bläschen, an dessen Stelle sich ein Wärzchen bildete. Bei Aufnahme des Kranken war die linke Hälfte des Lippen- zerstört und erstreckte sich das Geschwür einen Zoll weit am Kinne herab. Der Ge- rsgrund und die Ränder sind mit starker papillärer Wucherung besetzt. Excision. Hei- — Mikroskop. Befund (Präp. 248): tiefgreifender Epithelkrebs. Antheil der Talgdrü- Vgl. Taf. XI. Fig. 5.

Nr. 48. Das Uebel hatte sich aus einer Pustel entwickelt. Pat. verletzte die wunde Stelle mit den Zähnen, auch rauchte er stark Tabak. Bei Aufnahme des Kranken war der re Theil des Lippenrothes geschwollen, verkrustet, unter der Kruste eine nässende e. V förmige Excision. — Recidiv. Neue Excision. Heilung in einer Dauer von 4 Jah- nstatirt. Die damalige mikroskop. Untersuchung des ersten Präparates ergab Epithel- Nähere Angaben und Präp. fehlen.*)

*) Nach einer kürzlich eingetroffenen Nachricht ist Rabenstein 1861 an Lungenent- ng gestorben, ohne dass ein Recidiv aufgetreten war. Die Heilung hatte demnach e Bestand.

Aus dieser tabellarischen Zusammenstellung ergiebt sich, dass von den 48 beobachteten Fällen von Epithelkrebs

46 bei Männern und 2 bei Weibern vorkamen.

35 Kranke sind Bauern oder Taglöhner und Knechte vom Lande.

Nach dem Alter vertheilen sich die Fälle wie folgt:

Es wurden beobachtet in einem Alter

von	25—30	Jahren	1 Fall
„	30—40	„	5 Fälle
„	40—50	„	11 „
„	50—60	„	16 „
„	60—70	„	10 „
„	70—80	„	5 „
			48 Fälle.

Das Maximum der Fälle trifft auf das Alter von 50—60 J.

Die v. Bruns'sche Tabelle, welche 55 Beobachtungen von Epithelkrebs der Unterlippe umfasst (51 männl., 4 weibl.), ergiebt ein Maximum für das Alter von 60—70 J.

Es wurden nämlich beobachtet (l. c. p. 538)

von	20—30	Jahren	2 Fälle
„	30—40	„	9 „
„	40—50	„	11 „
„	50—60	„	13 „
„	60—70	„	15 „
„	70—80	„	5 „
			55 Fälle.

Zählt man die 55 Tübinger und die 38 Erlanger Beobachtungen zusammen, so fällt das Maximum wieder auf das Alter zon 50—60 J.

Es wurden beobachtet

von	20—30	Jahren	3 Fälle
„	30—40	„	14 „
„	40—50	„	22 „
„	50—60	„	29 „
„	60—70	„	25 „
„	70—80	„	16 „
			103 Fälle.

Wie ähnlich die Vertheilung nach dem Lebensalter in den Tübinger und Erlanger Fällen sei, ergiebt sich aus der Betrachtung

der nachstehenden beiden Curven, von denen die punctirte den Tübinger Fällen angehört.

Epithelkrebs der Unterlippe.

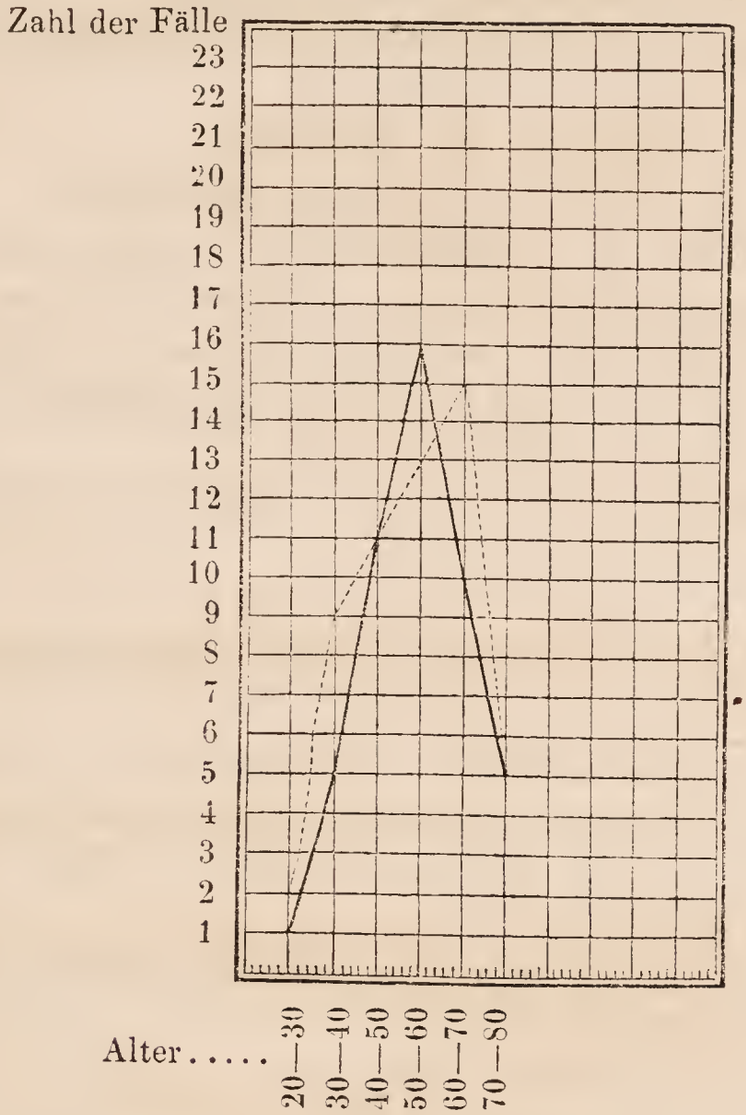

Mit der Abnahme der absoluten Zahl der Fälle zwischen 50—60 oder zwischen 60—70 J. ist natürlich eine verhältnissmässige Zunahme der Zahl der Fälle nicht ausgeschlossen. Auf Grund einer Bevölkerungsstatistik, welche darüber Aufschlüsse gäbe, wie sich die Bevölkerung auf die einzelnen Jahrzehnde des menschlichen Lebens vertheilt, würde sich wahrscheinlich herausstellen, dass die Zahl der Unterlippenkrebse verhältnissmässig mit dem Alter steigt, wenn auch die absolute Zahl der Fälle in den letzten Jahrzehnden geringer ist.

Der einzige Erlanger Fall unter dem 30sten Jahre Nr. 9 betrifft die 25jähr. Barb. Kastner, bei welcher der Krebs in einer seit 14 Jahren bestehenden Warze am freien Rande der Unterlippe auftrat.

Unter 30 Fällen, bei welchen über Anlass und erstes Auftreten des Uebels etwas bemerkt ist, sind

6 Fälle, in welchen eine Verletzung der Lippe den Anstoss gab,
5 Fälle, in denen Lippenschrunden vorhergieng,
2 Mal entwickelte sich der Krebs in einer präexistirenden Warze,
10 Mal trat er als warzige Wucherung auf,
4 Mal begann er mit Bildung eines Bläschens,
3 Mal machte er sich zuerst als Knötchen bemerklich.

Ueber den Einfluss des Tabakrauchens ist nichts notirt, nur ist bei Nr. 45 bemerkt, dass der 42jähr. Schreiner Däuber, dessen Epithelkrebs aus Anlass einer Verletzung sich an der rechten Lippenhälfte entwickelte, die Pfeife im linken Mundwinkel zu halten pflegte.

Von den 48 Kranken sind zur Zeit nur noch 5 am Leben.

Von den 43 Gestorbenen starben

34 mit Recidiv[1]),
7 ohne Recidiv an den mittelbaren oder unmittelbaren Folgen der Operation,
2 ohne Recidiv an Entkräftung, und zwar Nr. 35. 7 Mon. und Nr. 39. 13 Mon. nach der beziehungsweise letzten Operation.

Bei den 5 Lebenden hat die Heilung Bestand in 1 Falle 4 Jahr, in 3 Fällen 5 J., in 1 Falle 6 J.

Bei 25 von den mit Recidiv Verstorbenen kann die Dauer der Gesammtkrankheit bestimmt werden.

Die Dauer der Krankheit betrug

weniger als 1 Jahr in 1 Fall
1 Jahr in 2 Fällen
1—2 „ in 9 „
2—3 „ in 7 „
3—4 „ in 2 „
4—5 „ in 2 „
5—6 „ in 1 Fall
6—7 „ in — „
7—8 „ in 1 „

Die Mehrzahl der Fälle (18) verlief demnach in einem Zeitraum von 1—3 Jahren.

1) Zu den 34 mit Recidiv verstorbenen glaubte ich auch den Leopold Schwarzenbacher (Nr. 34) zählen zu dürfen, über dessen letzte Schicksale Nachrichten fehlen.

Von besonderem Interesse ist es, das Intervall zwischen der ersten Operation und dem ersten Recidiv festzustellen.

Dieses Intervall konnte in 36 von 38 Fällen bestimmt werden, es betrug einige Tage bis zu 2 Monaten in 10 Fällen

2—4	Monate	in	14	„
4—6	„	in	4	„
6—12	„	in	4	„
1—1½	Jahre	in	2	„
1½—2	„	in	—	„
2—3½	„	in	2	„

Durch einen Bestand der Heilung von 3½ Jahren ist demnach die Heilung noch keineswegs als eine definitive verbürgt.

Mit jeder Operation pflegt das Intervall bis zum nächsten Recidiv kürzer zu werden.

In 18 Fällen, in welchen auf die zweite Operation ein zweites Recidiv erfolgte und die Dauer des Intervalles festgestellt werden konnte, betrug es einige Tage bis zu 1 Mon. in 3 Fällen

1—2	„	in	4	„
2—4	„	in	6	„
4—6	„	in	4	„
6—7	„	in	1	Fall.

Das Maximum des Intervalles, welches zwischen erster Operation und erstem Recidiv auf 3½ Jahre sich erstreckt, reicht hier nicht über 7 Monate hinaus.

Das Intervall zwischen zweiter Operation und drittem Rückfall betrug einige Tage bis 1 Mon. in 2 Fällen

1—2	„	in	3	„
2—4	„	in	2	„

Also ein weiteres Sinken des Maximums von 7 Mon. auf 4 Monate.

Das Intervall zwischen dritter Operation und drittem Recidiv wurde in 6 Fällen festgestellt, es

betrug einige Wochen in 4 Fällen

2—3	Monate	in	1 Fall
3—4	„	in	1 „

Das Intervall zwischen vierter Operation und viertem Recidiv kam zwei Mal zur Beobachtung und

betrug in einem Fall einige Wochen

im zweiten Falle 2 Monate.

Ein fünftes Recidiv nach einer fünften Operation stellte sich nach 2 Monaten ein.

Im Ganzen kann man also sagen, dass die Intervalle zwischen Operation und Recidiv mit jeder folgenden Operation kürzer werden.

Wie lange die Kranken nach Auftreten des beziehungsweisen letzten Recidivs, ohne weitere Operation noch am Leben blieben, ist für 33 Fälle verzeichnet.

1—	3	Monate	blieben	am	Leben	8 Kranke
3—	6	„	„	„	„	6 „
6—12		„	„	„	„	14 „
1—	2	Jahre	„	„	„	4 „
2—	3	„	„	„	„	1 Kranker

Die Mehrzahl starb daher 3—12 Monate nach dem Auftreten des letzten Recidives, und nur ausnahmsweise trat der Tod erst 1 Jahr und darüber nach demselben ein.

Wie verhält sich die Zahl der Operationen zur Dauer der Gesammtkrankheit, lässt sich eine Verlangsamung der Krankheit durch Vervielfältigung der Operation nachweisen?

Bei 12 Einmaloperirten und mit dem ersten Recidiv Verstorbenen war das Maximum der Krankheitsdauer $5^1/_2$ Jahr, das Minimum 10 Monate, das Mittel $2^1/_7$ J.

Bei 7 Zweimaloperirten und mit dem zweiten Recidiv Verstorbenen war das Maximum der Krankheitsdauer $3^2/_3$ J., das Minimum 1 J., das Mittel $2^2/_7$ J.

Bei 4 Dreimaloperirten und mit dem dritten Recidiv Verstorbenen war das Maximum der Krankheitsdauer 5 J., das Minimum 1 J., das Mittel $2^7/_8$ J.

In einem Fall, der erst mit dem fünften Recidiv tödtlich endete, betrug die gesammte Krankheitsdauer 7—8 J.

Aus diesen Zahlen lässt sich kein genügender Schluss ziehen, um die Frage, ob die Operationen von Einfluss auf die Dauer der Krankheit sind, mit Sicherheit zu beantworten. Der Fall mit fünf Operationen in 7—8jähr. Dauer ist an und für sich ein Ausnahmsfall. Die mittlere Dauer steigt zwar vom $2^1/_7$ J. bei Einmaloperirten auf $2^2/_7$ J. bei Zweimaloperirten und $2^1/_2$ J. bei Dreimaloperirten. Aber abgesehen, dass diese Unterschiede sehr geringfügig sind und überdiess nur aus einer geringen Anzahl von Fällen abstrahirt werden konnten, kann gegen ihre Beweiskraft geltend gemacht werden, dass eben von Haus aus die Verlaufszeit des Einzel-

falles bald eine raschere, bald eine langsamere ist, und dass eben ein langsamerer Verlauf eine grössere Anzahl von Operationen zulässt, d. h. je langsamer der Verlauf, desto zahlreicher die Operationen.

Ob den Operationen überhaupt, abgesehen von ihrer Vervielfältigung, ein verzögernder Einfluss zuzuschreiben sei, d. h. ob das Uebel ohne jede Operation in kürzerer Zeit den Tod herbeigeführt haben würde, lässt sich auf Grund von Erfahrungen nicht entscheiden, da Beobachtungen über die Dauer der Krankheit ohne jeden operativen Eingriff fehlen.

Vermuthungsweise lässt sich sagen, dass da das Umsichgreifen des Uebels der Hauptsache nach auf einer fortwährenden Multiplication zelliger Elemente beruht, mit der jedesmaligen Wegnahme dieser zelligen Elemente eine Verzögerung eintreten muss.

Das raschere Umsichgreifen des Uebels, wenn es nach operativer Eingreifung wiederkehrt, der Operation als solcher zuzuschreiben, ist kein Grund vorhanden, da die Erfahrung lehrt, dass alle Neubildungen dieser Art, je länger sie bestehen, um so üppiger wuchern.

Da aber ein Moment der Wucherung, der jeweilige Keimstock entarteter Gewebe, durch die Operation entfernt wird, so ist anzunehmen, dass ohne die Operation unter Mitwirkung dieses Momentes die Wucherung um so rascher von Statten gegangen wäre.

Von den 34 mit Recidiv Verstorbenen starben

am ersten Recidiv 15 Kranke
„ zweiten „ 12 „
„ dritten „ 4 „

und wahrscheinlich ein fünfter Nr. 34

am fünften Recidiv 1 Kranker.

Die Zeit von der Operation bis zum Tode betrug bei den 15 am ersten Recidiv Verstorbenen:

3— 6 Mon. in 1 Fall
6—12 „ in 11 Fällen
1— 2 Jahr in 2 „
2— 3 „ in 1 Fall
3— 4 „ in — „
5— 6 „ in 1 „

Die Meisten starben also im Verlaufe eines Jahres nach der Operation.

Bei den 12 vor dem zweiten Recidive Verstorbenen betrug die Zeit von der letzten Operation bis zum Tode

einige Tage bis 1 Monat in 2 Fällen
1— 3 „ in 2 „
3— 6 „ in 3 „
6—12 „ in 4 „
1— 2 Jahre in — Fall
2— 3 „ in 1 „

Das Recidiv nach der zweiten Operation führte den Tod demnach im Ganzen rascher herbei als das Recidiv nach der ersten Operation.

Bei 4 nach der dritten Operation am dritten Recidiv Verstorbenen betrug die Zeit von der dritten Operation bis zum Tode

einige Tage bis 1 Mon. in 1 Fall
1— 6 „ in 1 „
6—12 „ in 1 „
1— 2 Jahre in 1 „

Bei Einem Kranken, welcher nach der fünften Operation an dem fünften Recidive starb, betrug die Zeit von der letzten Operation bis zum Tode 2 Monate.

Das Maximum der Zeit von der beziehungsweise letzten Operation bis zum Tode durch Recidive sank demnach im Ganzen mit jeder folgenden Operation, dieses Maximum betrug

bei Tod durch Recidiv nach der ersten Operation 5—6 Jahre,
„ „ „ „ „ „ zweiten „ 2—3 „
„ „ „ „ „ „ dritten „ 1—2 „

Im Ganzen wurden an den 48 Kranken 74 Operationen ausgeführt, und zwar

48 erste Operationen,
19 zweite „
3 dritte „
3 vierte „
1 fünfte Operation.

Von den 48 ersten Operationen bestanden
36 in einfacher Excision oder Cauterisation,
12 in Excision mit partieller Resection.

Von den 23 zweiten Operationen bestanden
11 in einfacher Excision oder Cauterisation,
12 in Excision mit partieller Resection.

Von den 9 dritten Operationen bestanden
4 in Excision,
5 in Excision mit Resection.
Die drei vierten Operationen waren sämmtlich Excisionen.
Die Eine fünfte Operation bestand in Excision mit Resection.

Unter diesen Zahlen sind besonders hervorzuheben die Zahl der einfachen Excisionen unter den ersten und zweiten Operationen, 36 und 11, zusammen 47, indem diese Zahl beweist, dass in der grossen Mehrzahl der Fälle das Uebel in einem frühzeitigen Stadium in Behandlung kam, welches eine totale Entfernung der entarteten Theile mit Schonung des Knochens zuliess, und es fällt hiemit der allenfallsige Einwand weg, dass die ausserordentlich ungünstigen Ergebnisse der operativen Behandlung einer Verschleppung der Krankheit zuzuschreiben sein möchte.

Bezüglich des Sitzes vertheilen sich die Rückfälle folgendermaassen:

Sitz des Rückfalls.		Rückfälle. I.	II.	III.	IV.	V.
1) An der Wunde vor der Vernarbung . . .		4	4	2	—	—
2) In der Narbe und deren nächster Umgebung		10	4	3	—	1
3) Narbe und Knochen		7	—	—	—	—
4) Entfernt von der Narbe	*a*) Gesichtsweichtheile	7	4	—	—	—
	b) Gesichtsweichtheile und Knochen .	5	2	—	—	—
	c) Lymphdrüsen in der Unterkiefergegend	2	1	1	—	—
	d) Lymphdrüsen in der Halsgegend . .	—	—	—	—	—
	e) Unterkiefer und Halsdrüsen . . .	1	1	1	1	—
	f) Mund- und Rachentheile	1	1	—	—	—
	g) Innere Organe	1	—	—	—	—
	h) Hinterhauptsdrüsen, Halsdrüsen, Rippen	—	1	—	—	—
	i) Unbekannt wo	—	1	—	—	—
Summa summarum		38	19	7	1	1

Besonders wichtig ist die Auskunft, welche diese Tabelle über den Sitz der ersten Recidive giebt. In 21 Fällen (sub Nr. 1, 2, 3) befand sich das Recidiv im Bereich, wenn auch nicht gerade am Sitz der primären Erkrankung, in 17 Fällen sass es in einiger Entfernung von dem primären Sitze, wohl meistens dem Zuge der Lymphgefässe folgend. Da nun, wie oben mitgetheilt wurde, das erste Recidiv in 28 Fällen innerhalb weniger als sechs Monaten nach der Operation auftrat, so liegt die Vermuthung nur allzunahe,

dass wohl manchmal das Recidiv nichts anderes gewesen sei, als die Fortentwicklung zurückgebliebener Krebskeime.

Diese Recidive, welche von zurückgebliebenen Keimen herrühren, kann man als »continuirliche Recidive« bezeichnen. Ausserdem giebt es regionäre Recidive, die dadurch entstehen, dass die Disposition für Epithelkrebs sich in der anatomischen Region, welcher das primäre Uebel angehörte, neu entwickelt. Eine dritte Art von Recidiv ist das Infectionsrecidiv, welches zunächst in den benachbarten Lymphdrüsen sich einstellt, und selbst in Fällen beobachtet wird, in denen die Operationsnarbe verschont bleibt und zur Zeit der Operation an den Lymphdrüsen nichts Pathologisches zu bemerken war.

Um dem continuirlichen Recidiv vorzubeugen, muss man ergiebig exstirpiren, damit wird man gleichzeitig das regionäre Recidiv hinausschieben, dem Infectionsrecidiv muss vorzüglich durch frühzeitige Vornahme der Operation vorgebeugt werden. Natürlich wird bei frühzeitiger Operation auch leichter dem continuirlichen Recidiv vorgebeugt werden. Wie richtig diess ist, erhellt aus dem Umstande, dass unter sämmtlichen Tübinger und Erlanger Kranken, deren Heilung einen mehr als 4jährigen Bestand hat, nur ein einziger Zweimaloperirter (Nr. 48) sich befindet. Alles kommt daher darauf an, dass die erste Operation frühzeitig und ergiebig vorgenommen werde. Unter »ergiebig« ist zu verstehen, dass von den anscheinend gesunden an die Entartung angrenzenden Theilen ein Saum von mindesten 1½ bis 2 Centim. Breite mit weggenommen wird, denn auf 1—1½ Centim. pflegen sich die mikroskopischen, mit freiem Auge nicht wahrnehmbaren, Ausläufer bei Epithelkrebs der Unterlippe zu erstrecken.

Freilich wird man bei Befolgung dieser Vorschrift genöthigt sein, fast in allen Fällen auf den Keilschnitt Verzicht zu leisten, bei welchem ja gerade vom Lippenrand so viel als möglich gespart wird. Dieser Nachtheil fällt aber nicht ins Gewicht, wenn dadurch eine Heilung von längerer Dauer bewirkt werden kann.

Gerade in dieser Beziehung sind die Ergebnisse der obigen Tabellen von Wichtigkeit, wie sich sogleich zeigen wird.

Von den 48 Erlanger Kranken sind 7 an den Folgen der Operation gestorben, 34 mit Recidiv. Die übrigen 7 Kranken blieben von Recidiv verschont, von diesen 7 kommen aber 2 nicht in Betracht, weil ihr Tod bereits 7 Monate (Nr. 35) und 13 Monate (Nr. 39)

nach der Operation erfolgte, so dass sie ein Urtheil über die Heilwirkung der Operation nicht zulassen.

Somit sind es nur fünf Personen, bei denen die Heilung überhaupt eine nennenswerthe Dauer darbietet, nämlich 4, 5 und 6 Jahre. Von diesen 5 Fällen gehören 4 den Jahren 1858 und 1859 an, und während nun in 36 Fällen, bei welchen auf die erste Operation Recidiv folgte, das Intervall zwischen Operation und Recidiv nur einmal ein Maximum von $3^1/_2$ Jahr erreichte, besteht die Heilung in diesen 4 Fällen bereits 4, 5 und 6 Jahre.

Dieser bemerkenswerthe Unterschied kann nicht wohl auf etwas anderem als auf einer Abänderung der Operationsmethode beruhen. Seit 1858 nämlich wird der Lippenkrebs in der Erlanger Klinik mit einem $1^1/_2$—2 Centim. breiten Rande anscheinend gesunden Gewebes exstirpirt. Man fasst den entarteten Lippentheil mit Daumen und Zeigefinger der einen Hand und führt mit der andern Hand, am besten mit dem Messer, den Schnitt in der bezeichneten Entfernung von dem fühlbaren Rande der Entartung. Dabei wird keine Rücksicht auf den Umfang oder die Form des entstehenden Substanzverlustes genommen. Ist die Exstirpation beendigt, so wird der Substanzverlust durch eine der zahlreichen plastischen Methoden, welche zu Gebote stehen, gedeckt. Aber selbst für den Fall, dass eine solche Deckung aus irgend einem Grunde nicht alsbald vorgenommen werden könnte, und auf einen spätern Zeitraum verschoben werden müsste, wird der Kranke nach einer derartigen Operation besser daran sein, als wenn mittelst eines knapp zugemessenen Keilschnittes operirt worden und die Operationswunde auf das Schönste verheilt wäre. Denn der Entstellung, welche bei dem ersten Verfahren zurückbleibt, kann leicht jederzeit abgeholfen werden, während das Recidiv, dem er bei dem knapp zugemessenen Keilschnitt ausgesetzt ist, eine operative Heilung von Dauer kaum mehr zulässt.

Alles kommt auf die erste Operation an, später, wenn einmal die Lippe fixirt, die Kinnhaut hart und der Knochen ergriffen ist, kann man auf eine dauerhafte Heilung nicht mehr rechnen. Das einzige Gute, was dann noch von einer Operation zu erwarten ist, besteht in einer etwa sechsmonatlichen Unterbrechung der Krankheit.

Epithelialkrebs des Gesichtes.

In den Tabellen IV, V und VI und Anhang sind 30 Fälle von Epithelialkrebs des Gesichtes zusammengestellt, welche ihren Sitz nicht an der Unterlippe hatten.

Während der Epithelialkrebs der Unterlippe ausschliesslich der tiefgreifenden Form mit polymorpher Wucherung angehörte, ist die grosse Mehrzahl dieser 30 Fälle von Gesichtskrebs der flachen Form beizuzählen, welcher Form bekanntlich eine kleinzellige homöomorphe Epithelialwucherung entspricht. Auch kam es nur ausnahmsweise zur Infection der Lymphdrüsen, und wenn dieselbe erfolgte, so entstanden in den mit kleinzelliger Wucherung durchsetzten Drüsen schleimgefüllte Erweichungshöhlen. Innere Ablagerungen wurden nicht beobachtet.

Für einige Fälle konnte der Ursprung der Krankheit mit Bestimmtheit auf eine Wucherung der Malpighi'schen Schicht und der Talgdrüsen zurückgeführt werden, in anderen Fällen konnte man einen solchen Ursprung wenigstens mit grosser Wahrscheinlichkeit voraussetzen. In Einem Falle (Nr. 56) waren die Schweissdrüsen der ausschliessliche Ausgangspunct der Entartung und blieben es bis zu Ende.

Der Fall Nr. 67 gehört streng genommen nicht zu den Gesichtskrebsen, insofern bei ihm die Erkrankung wahrscheinlich von der Schleimhaut des *sinus maxillaris* ausgegangen war.

Mit wenigen Ausnahmen bestand die Behandlung in der Exstirpation mit dem Messer.

Um bei flachem Epithelkrebs sicher zu sein, keine Keime zurückzulassen, genügt es, den Exstirpationsschnitt ½ Ctm. entfernt vom fühlbaren Rande der Entartung zu führen. Ich glaube diess auf Grund meiner Untersuchungen senkrechter Durchschnitte des Geschwürsrandes behaupten zu können. Da aber bei flachem Krebs regionäres Recidiv, wie sich zeigen wird, nicht selten ist, wird es gut sein, den Saum gesunder Haut mindestens 1 Ctm. breit zu nehmen. Auch genügt ½ Ctm. von vornherein in allen jenen Fällen nicht zur totalen Exstirpation, in denen das früher flache und scharf abgegrenzte Geschwür im weitern Verlauf sich mit knotiger Einlagerung in der nächsten Umgebung combinirt hat, wie diess z. B. in dem Falle von Nasenkrebs (Nr. 63) geschah. Hier muss dann nach

denselben Grundsätzen verfahren werden, die ich oben für die Exstirpation des Lippenkrebses erörtert habe.

Wenn es daher auch in den meisten Fällen von Gesichtskrebs leicht sein wird, der Indication zu genügen, alles Entartete zu entfernen, und somit das Auftreten eines continuirlichen Recidives zu verhüten, so ist damit doch wenig gewonnen, im Falle die ganze anatomische Region zur Zeit der Operation bereits für das Auftreten des Krebses disponirt sein sollte. Denn es ist begreiflich, dass dem Wiederauftreten der Krankheit in Theilen, welche zur Zeit der Operation gesund waren, durch die Operation als solche nicht vorgebeugt werden kann. Da nun die anatomischen Regionen des Gesichtes keine scharf abgegrenzten sind, so wird eine hartnäckige Wiederkehr des Uebels trotz wiederholter ergiebiger Operationen gerade nicht zu den Ausnahmen gehören.

Bei Exstirpation von Gesichtskrebsen findet man nicht selten die unterliegenden Knochen an der Entartung betheiligt. Am häufigsten ist diess mit dem Nasenfortsatz des Oberkiefers, dem Nasenbein, dem Thränenbein, dem Orbitalrand und dem Jochbogen der Fall. Die Entartung des Knochens ist meist eine oberflächliche, nur ausnahmsweise ist er in seiner ganzen Dicke von der epithelialen Wucherung durchsetzt. Man ist daher auch meist nicht geradezu genöthigt, ein Stück aus der ganzen Dicke des Knochens herauszunehmen, einen ganzen Knochen, oder gar einen ganzen Knochencomplex zu exstirpiren. Andererseits soll man es aber auch mit dem Abschaben der schadhaften Knochenstelle nicht zu leicht nehmen und lieber mit Hammer und Meisel ein Stück abtragen, oder dünne Knochen, wie z. B. das Thränenbein, die Nasenbeine mit einer Zange ausbrechen, soweit sie verdächtig sind. Denn manches Recidiv mag darauf beruhen, dass trotz des Abschabens Keime im Knochen zurückgeblieben sind.

Bei flachem Epithelkrebs des Gesichtes, welcher seit Jahren unter der Form des *Ulcus rodens* besteht, bemerkt man nicht selten, dass die umgebenden Theile, soweit sie verschiebbar sind, von allen Seiten her zu dem Geschwür herangezerrt sind. Diess wird durch die Narbensubstanz bewirkt, welche sich im Untergrund des Geschwüres entwickelt, während die epitheliale Wucherung äusserst langsam von der Oberfläche gegen die Tiefe vorrückt. Exstirpirt man in einem solchen Falle, so wird die Substanzlücke wohl doppelt so gross sein, als man sie nach dem Umfange des Geschwüres hätte

erwarten sollen, denn da bei der Exstirpation auch die im Untergrund befindliche Narbe mit fortgenommen wird, so nehmen nach Beendigung der Operation die umgebenden Theile, welche durch die Narbenverkürzung herbeigezerrt waren, ihre frühere Lage wieder ein. Will man mit der Exstirpation einen plastischen Ersatz des exstirpirten Hautstückes verbinden, so wird man daher unter allen Umständen gut thun, den Ersatzlappen erst nach beendeter Exstirpation abzupassen, widrigenfalls er leicht nach Form und Umfang ungenügend ausfallen könnte.

Durch die Möglichkeit, mit der Exstirpation den plastischen Ersatz zu verbinden, besitzt die blutige Exstirpation auch in allen jenen Fällen einen Vorzug vor dem Aetzmittel und Glüheisen, welche sich ausserdem nach Sitz und Ausbreitung zur Zerstörung durch das Cauterium eignen würden. Diesen Vortheil, den die blutige Exstirpation gewährt, sollte man nicht ohne Noth aus der Hand lassen, obwohl immerhin zuzugeben ist, dass die Ergebnisse der plastischen Operationen nicht immer gerade glänzend sein werden. Am besten gelingt die Deckung von Defecten der Wange und der Schläfengegend. Gute Resultate erhält man auch bei partiellen Nasendefecten. Dagegen wird der frontoplastische Ersatz der ganzen Nase selten befriedigen, besonders wenn die Nasenbeine zerstört sind. In Folge der senilen Schlaffheit tritt eine kuchenförmige Abflachung der verpflanzten Haut ein, gegen welche ich nichts ausrichten konnte. Das Aufdoppeln des Nasenrückens hilft nicht viel, indem hauptsächlich der untere Theil der Nase eines Haltes bedürfte. Die osteoplastische Modification B. Langenbeck's wird sich für Patienten welche im Greisenalter stehen, schwerlich eignen, da in diesem Alter eine Entblössung des Knochens nur zu leicht Necrose veranlasst.

Am schlimmsten ist man mit dem Wiederersatz zerstörter Augenlider daran, wenn nämlich die Augenlider in ihrer ganzen Dicke zerstört sind, und überdiess von der Conjunctiva kein hinreichender Rest vorhanden ist, um die Innenfläche des Ersatzlappens zu decken. Zwar an Ersatzmaterial sowohl für das obere als das untere Augenlid wird es wohl niemals fehlen. Die Haut der Stirne, der Schläfe und im Nothfall der Wange kann hiezu verwendet werden. Aber man mag eine Methode wählen, welche man will, man wird es nicht über einen hässlichen, quer verlaufenden Hautschlitz mit wulstigen, unbeweglichen Rändern bringen. An Stelle des ausserordentlich fein organisirten Augenlides, mit seiner emi-

nenten Sensibilität und Beweglichkeit, welches jeder Bewegung des Bulbus sich anschmiegt, ihn feucht erhält und schützt kommt ein Hautstreifen zu liegen, welcher sich bald narbig verhärtet, keine Spur von Bewegung besitzt. Statt dem Auge sich anzuschmiegen, kann er auf dasselbe einen schädlichen Druck ausüben; bedeckt er das Auge vollständig, so verhindert er das Sehen, ist die Bedeckung unvollständig, so stellt sich unvermeidlich chronische Entzündung der Schleimhaut und Hornhaut ein.

Der Gewinn, den eine solche Operation dem Auge gewährt, ist daher jedenfalls höchst zweifelhaft, dazu kömmt aber, dass überdiess in Fällen dieser Art in der Regel ein Recidiv in Aussicht steht, welches den Augapfel selbst in Frage stellt. Wenn nämlich die Entartung an den Augenlidern auf die eigentliche Conjunctiva übergegriffen hat, so dass die Exstirpation sich bis an den Bulbaltheil der Conjunctiva erstrecken muss und somit alle Schleimhaut verloren geht, welche zur Bedeckung der Innenfläche der Ersatzlappen hätte dienen können, wenn also die Umstände so sind, um den Erfolg blepharoplastischer Versuche zu vereiteln, so kann man sicher sein, dass die Ausläufer der Entartung von der Conjunctiva aus bereits in das orbitale Zellgewebe eingedrungen sind, und dass der Rückfall von diesen Keimen aus in kurzer Zeit sich entwickeln wird. Will man diesem continuirlichen Recidiv auch nur mit einiger Aussicht auf Erfolg vorbeugen, so muss das subconjunctivale Zellgewebe an den verdächtigen Stellen mindestens einige Linien tief exstirpirt werden. Hiebei werden Verletzungen der Albuginea und der Augenmuskeln nicht zu vermeiden sein, und als Folge hievon ist eine Ablenkung des Bulbus, oder eine Fixirung desselben durch Narbenbildung zu erwarten.

In diesem Zustande ist die Functionsfähigkeit des Bulbus, namentlich für das binoculäre Sehen eine sehr beschränkte; rechnet man dazu, dass er bei dem mangelhaften Schutz, welchen ihm die neugebildeten Augenlider gewähren, fortwährend den Gefahren einer tiefgreifenden, ja, perforirenden Hornhaut-Ulceration ausgesetzt ist, und dass ausserdem in Folge der Schonung des Bulbus die Möglichkeit, ja Wahrscheinlichkeit eines continuirlichen Recidives eine gesteigerte ist, so dürfte es gerechtfertigt sein, in einem solchen Falle von totaler Zerstörung der Augenlider und Eindringen der Entartung in das subconjunctivale Zellgewebe, den Augapfel in die Exstirpation mit einzuschliessen, um dem Hauptzweck der Ope-

ration, welcher in der vollständigen Entfernung alles Krankhaften besteht, nicht um eines zweifelhaften Vortheiles willen etwas zu vergeben. Sollte jedoch der Kranke hiezu seine Einwilligung nicht geben, so dürfte es am besten sein, das Auge zunächst mit einem aus der Schläfenhaut oder Stirnhaut genommenen Lappen vollständig zu bedecken, und nur am inneren Augenwinkel eine kleine Oeffnung für den Abfluss der Secrete zu lassen, die eigentliche Blepharoplastik aber, welche zunächst in horizontaler Spaltung dieses Lappens zu bestehen hätte, auf eine spätere Zeit, auf etwa fünf bis sechs Monate, zu verschieben, insofern bis dahin das transplantirte Hautstück jene Schrumpfungsvorgänge durchgemacht haben wird, welche namentlich bei Verpflanzung schmaler Hautstreifen so sehr zu fürchten ist. Ich habe einmal nach dieser Methode bei totalem Verlust beider Augenlider durch Lupus operirt, bin aber zu keinem befriedigenden Abschluss gekommen, weil die Kranke sich den Nachoperationen entzog.

Die Nothwendigkeit, den Augapfel zu opfern, tritt viel früher ein, wenn die Entartung nicht wie gewöhnlich von der benachbarten Cutis, (Augenlid, Nase, Schläfe) auf die Conjunctiva übergreift, sondern von Anfang an in der Conjunctiva ihren Sitz hat.

In diesem Falle, der bei weitem seltener ist, pflegt die Entartung in der Thränencarunkel oder ihrer Umgebung zu entstehen und breitet sich sowohl auf die Lider als auf die *conjunctiva bulbi* aus. Mag aber die Entartung von der Schleimhaut oder von benachbarter Cutis ausgegangen sein, in beiden Fällen rückt sie, am Rande der Hornhaut angelangt, als eine flache, feinkörnige, gefässreiche Wucherung auf die Hornhaut selbst herein. Der senkrechte Durchschnitt der entarteten Hornhautstelle zeigt eine flache Vertiefung der Hornhaut auf Kosten ihrer Fasersubstanz. In dieser Vertiefung liegt die krebsige Wucherung, und beim Fortschreiten wird die Hornhaut an einzelnen Stellen vollkommen durch die krebsige Entartung ersetzt, ohne dass eine Perforation vorhanden ist. Eine active Rolle spielt die Fasersubstanz der Hornhaut hiebei nicht. Während diess an der freien Fläche des Bulbus geschieht, schiebt sich die Entartung gleichzeitig dicht an der Sclerotica in die Tiefe, und bildet hier Gruppen von hirse- bis erbsengrossen Knötchen, welche zumeist der Sclerotica anliegen, und zuweilen eine Einknickung derselben zur Folge haben. Auch die Sclerotica unterliegt mit der Zeit der Usur, so dass auch der Durchbruch in die hintere

Augenkammer vorbereitet wird. Da zu gleicher Zeit die Interstitien der Augenmuskeln mit zahlreichen Knötchen durchsetzt sind, ja nicht selten die Muskeln förmlich eingeklammert werden, so ist die Beweglichkeit des Bulbus natürlicher Weise im höchsten Grade beschränkt. Dabei mag der Refractionszustand, die Accommodationsfähigkeit und die Retinalfunction des Auges noch in gutem Stande sein. Ich glaube aber nicht, dass in einem solchen Falle und in diesem Stadium alles Krankhafte mit Schonung des Augapfels zu erreichen ist, und halte auch unter diesen Umständen die Exstirpation des Augapfels für nöthig.

Nur selten wird das Augenlid vom tiefgreifenden Epithelkrebs befallen. Ich habe diess ein Mal bei einer Privatkranken beobachtet, und mich dabei überzeugt, dass die Entartung von den Meibom'schen Drüsen ausgieng. Die Patientin, Frau eines Kaufmanns, zwischen 40 und 50 Jahren, war bis dahin, obwohl von schwächlicher Constitution, niemals ernsthaft krank gewesen. Im Jahre 1856 entstand im unteren Augenlid der rechten Seite eine derbe, nicht vollkommen glatte Anschwellung von Erbsengrösse, unempfindlich gegen Druck und ohne Theilnahme der Augenlidhaut. Nach Jahr und Tag war das Gewächs bohnengross geworden, nahm die äusseren zwei Drittheile des Augenlides ein, und verursachte durch seine Schwere Herabsinken des Lides, dadurch aber Thränenträufeln und chronische Entzündung der Conjunctiva. Die Innenfläche des Lides zeigte an der Stelle der Anschwellung keine Hervorragung, von den Meibom'schen Drüsen war wegen starker Hyperämie und Infiltration der Schleimhaut nichts zu sehen. Die Geschwulst, über welcher die Haut auch jetzt noch beweglich war, sass auf dem Tarsus fest. Im Mai 1857 machte ich die Exstirpation. Als die Haut gespalten war, misslang der Versuch, den Knoten vom Tarsus abzulösen, und blieb nichts anderes übrig, als die äusseren zwei Drittheile des Tarsus mit der Schleimhaut zu exstirpiren, wobei ich jedoch von dem Cilienrande des Tarsus soviel als möglich zu schonen suchte. Die Heilung verlief regelmässig und konnte nach Beendigung derselben der Augenlidschluss beinahe vollständig bewirkt werden.

Der exstirpirte Knoten besass eine blassröthliche, hie und da weissgesprenkelte, feinkörnige Schnittfläche, er sass zum Theil im Tarsus selbst, dessen Gewebe er verdrängt hatte. Die mikroskop. Untersuchung ergab, dass die Neubildung auf einer Wucherung der

Meibom'schen Drüsen beruhte, an vielen Stellen war es zu einer vollkommen glandulären Structur von acinösem Charakter gekommen, und erwiesen sich die weisslichen Stellen als Anhäufung von verfetteten Zellen in den neuentstandenen Drüsenalveolen, an andern Stellen fanden sich compacte adenoide Zellensprossen, aus jungen epithelartigen Zellen bestehend.

Da ich damals die nahe Beziehung, welche bei vorgerücktem Alter des Patienten zwischen folliculärer Wucherung und Epithelkrebs besteht, noch nicht kannte, und da ich sicher zu sein glaubte, alles Krankhafte exstirpirt zu haben, so glaubte ich auf Grund dieses Befundes eine günstige Prognose stellen zu dürfen. Nach Verlauf von etwa $^3/_4$ Jahren zeigte sich nach Innen von der Operationsnarbe in dem Reste des unteren Augenlides ein neues Knötchen, nach und nach bildete sich eine höckerige dem unteren Orbitalrand festanhaftende Härte, die sich von hier aus in das subconjunctivale Zellgewebe erstreckte. Im Aug. 1859 machte ich eine zweite Operation, wobei das untere Augenlid vollständig verloren gieng und ein grosser Theil des orbitalen Zellgewebes am untern Umfange des Bulbus, in welches die Entartung eingedrungen war, mit möglichster Schonung der Augenmuskeln entfernt werden musste.

Das untere Augenlid wurde durch einen Lappen aus der Schläfenhaut ersetzt, der zwar anheilte, das Auge aber nicht hinreichend schützte, so dass es im weiteren Verlauf wiederholt von oberflächlicher Hornhaut-Ulceration befallen wurde. Diessmal war der mikroskopische Befund des exstirpirten Gewächses unzweifelhaft der eines tiefgreifenden polymorphen Epithelkrebses. Meibom'sche Drüsen im Zustande der Wucherung wurden nicht mehr angetroffen, offenbar weil sie bereits völlig in der Neubildung aufgegangen waren.

Auch die zweite Operation hatte nur eine vorübergehende Heilung zur Folge. In der Tiefe der Orbita entstanden, wie ich erfuhr, neue Knoten, welche zu einer grossen Geschwulst heranwuchsen und drei Jahre nach der letzten Operation, 1862, wahrscheinlich durch Uebergreifen auf das Gehirn, den Tod herbeiführten.

Das erste Recidiv in diesem Falle halte ich für ein regionäres. Ich glaube, dass die Disposition zur folliculären Wucherung im ganzen Augenlid zur Zeit der ersten Operation bereits zugegen war, und dass in Folge hievon einige Zeit nach der ersten Operation die Krankheit in dem Reste des Augenlides sich neu entwickelte. Von dem

zweiten Recidiv jedoch, welches in der Orbita selbst auftrat, glaube ich, dass es aus zurückgebliebenen Keimen entstand, und wäre dasselbe möglicherweise unter gleichzeitiger Exstirpation des Bulbus zu verhüten gewesen. Da aber zur Zeit der zweiten Operation das Auge noch gut im Stande war, da ich hoffte, alles Krankhafte mit Schonung des Bulbus entfernen zu können, und überdiess die Pat. auf jede Andeutung, dass eine Aufopferung des Bulbus den Erfolg der Operation sichern würde, mit Entschiedenheit sich gegen die Entfernung des Augapfels aussprach, so verfuhr ich in der angegebenen Weise. Hinterher zeigte sich freilich, dass die Erhaltung des Bulbus der Patientin in keiner Weise zum Vortheil gereichte, durch chronische Entzündung der Bindehaut und wiederholte oberflächliche Hornhaut-Ulcerationen war Patientin meist genöthigt, das Auge, den Sitz fortwährender Schmerzen, geschlossen zu halten. Aber auch in den freien Zwischenzeiten war das Auge von keinem Nutzen, denn durch die Narbenbildung in der Orbita war der Bulbus fast unbeweglich geworden, und die daraus hervorgehende Diplopie war so störend, dass auch, wenn keine Entzündung zugegen war, eine Bedeckung des Auges nicht zu umgehen war.

Aus diesem Falle ist, wie ich glaube, zu entnehmen, dass die Nothwendigkeit, den Augapfel zu opfern, auch bei noch gut erhaltenen Augenlidern eintreten kann, wenn nämlich die Krankheit primär in der Conjunctiva auftritt und sich zunächst auf die Conjunctiva bulbi und in das subconjunctivale Zellgewebe ausbreitet.

Tabelle IV. Kranke, deren T

Nummer.	Name.	Stand.	Alter.	Anfang der Krankheit.		Sitz des Uebels.	Dauer der Krankheit bis zur ersten Operation.	Operationen.	
				Alter.	Jahr.			Art der Operation.	Zeit de Operatio
49	Tüchner, J.	Viehhändler	68	66	Jan. 1851	Wange	15 Mon.	Excision	26. Apr. 1
50	Hemmeter, Barb.	Krämerin	66	65	Aug. 1851	Schläfe	einige Wochen	* Caustic.	1851
								* Caustic. * Ligatur * Excision	Sommer 1
								Excis. u. part. Resect. des Jochbeins	16. Nov. 1
								Excis. u. part. Resect. d. Unter- u. Oberkief.	15. März 1
51	Jacob, Jos.	Brauer	61	?	?	Schläfe	?	Excision	21. Juli 1
52	Krauss, Anna	Bäuerin	78	?	?	Schläfe	?	Caustic.	Sept. 18
								,,	Nov. 18
								,,	2. Jan. 1
53	Hassmann, Mich.	Bauer	60	56 bis 57	1852—63	Nase	4—5 J.	Excis. part. Resect. des Oberkiefers	25. Juli 1
54	Lindner, Fr.	Kaufmann	45	43 bis 44	1855—56	Ohr	1—2 J.	Excision	25. Juli 1
								Excision	18. Aug.

Nr. 49. Pat. bekam vor ¾ Jahren auf der linken Wange 9 Linien unterhalb des Augenli des eine Warze, die sich bald darauf in ein Geschwür verwandelte. Zur Zeit der Operation be an der Stelle der früheren Warze eine 16 Linien lange, 1 Zoll breite Geschwulst, deren Oberf ulcerirt und welche der Sitz heftiger Schmerzen ist. — Präp. sowie die nähere mikroskop. U suchung fehlt. Diagnose: Epithelkrebs.

Nr. 50. Vor ungefähr 30 J. bemerkte die Pat. an der rechten Schläfe einen missfarbigen schengrossen Flecken, welcher etwas höher als die umgebende Haut war und ein Aussehen als sei hier Staub oder Schmutz abgelagert. Sie habe diesen Flecken oft wund gekratzt, u wegzubringen. Später habe sie an dieser Stelle einen härtlichen Kern bemerkt, der sich zule einer Warze erhoben. Das Gewächs nahm in den letzten ¾ J. rasch zu und brach vor 11 Mo auf. Aetzungen, Abbindungen und Exstirpationsversuche hatten keinen Erfolg. Pat. ist corp und rüstig. Als sie 1852 in der chirurg. Klinik aufgenommen wurde, hatte das Geschwür de fang eines Guldens, sass unmittelbar auf dem Jochbogen. Es war rund, der Rand aufgeworfe umgeklappt, der Grund hart mit dem Jochbogen fest verwachsen. Bei der Exstirpation muss Jochbogen mit entfernt werden. — Das Recidiv trat einige Monate darauf theils in der unver ten Wunde, theils unter der Narbe als Gewächs von der Grösse eines Borstorfer Apfels auf. hatte die heftigsten Schmerzanfälle. Bei der nun folgenden Operation war es nothwendig, den fortsatz des Schläfenbeins, den Gelenkfortsatz des Unterkiefers und einen Theil der vorderen des Sinus maxillaris zu entfernen. Nach der Operation war die Pat. von Schmerzen frei. Das Recidiv trat ein, ehe die Wunde vernarbt war, mit dem Recidiv kehrten die Schmerzen in ihr heren Heftigkeit wieder. Pat. wurde in ihre Heimath entlassen und starb daselbst nach 2½ Mo Wenige Wochen vor dem Tode traten Gehirnsymptome, zuletzt Sopor ein. — Präp. sowie ge mikroskop. Untersuchung fehlt, doch finde ich in dem mikroskop. Befund nichts von Cancro veolen erwähnt, wohl aber die alveoläre Anordnung kleiner Zellen hervorgehoben. Diess reich

h Recidiv erfolgte.

Rückfälle.		Tod, Zeit seines Eintrittes.	Dauer der letzten Recidive bis zum Tode.	Gesammtdauer der Krankheit.	Art der epithelialen Wucherung.	Art des Auftretens.	Nummer.
Zeit Eintrittes.	Sitz des Rückfalles.						
-3 Mon.	Narbe	Oct. 1853	15 Mon.	2 J. 9 M.	wahrscheinlich homöomorph	als Warze	49
ig. Woch.	Narbe				wahrscheinl. homöomorph	als Warze	50
ig. Woch.	,,						
¼ Mon.	unvernarbte W.						
3 Woch.	,, ,,	26. Juni 1853	2½ Mon.	1 J. 10 M.			
—7 Mon.	neben d. Narbe in d. Gesichtshaut	8. Aug. 1856	1 J. 5 Mon.	?	wahrscheinl. polymorph	?	51
nig Woch.	in d. unvern. W.				wahrscheinl. homöomorph	?	52
,,	,,						
,,	,,	Sommer 1855	3—4 Mon.	?			
2 Mon.	in der Narbe	22. Aug. 1857	11 Mon.	4—5 J.	polymorph	als Bläschen in einer Wundnarbe alten Datums	53
Woch.	in der Narbe						
Woch.	in der unvernarbten Wunde	23. Sept. 1857	3 Woch.	1—2 J.	polymorph	?	54

Zusammenhalt mit dem Sitz und dem Verlauf des Uebels die Diagnose auf »flachen Epiebs« zu stellen. Das Auftreten grosser Knoten als letztes Recidiv steht dieser Diagnose ntgegen, wie aus dem Hüttner'schen Fall Nr. 63 erhellt.

r. 51. Die mikroskop. Untersuchung ergab zahlreiche grosse Epithelzellen, die Diagnose lauf Epithelkrebs. Nähere Angaben fehlen, ebenso das Präp.

r. 52. Das Geschwür in der Schläfengegend hat den Umfang einer Handfläche und sitzt fest n unterliegenden Knochen auf. Nach der jedesmaligen Aetzung trat an den Rändern ein g von Narbenbildung auf, der aber rasch durch eine Wucherung, welche vom Geschwürse ausgieng, unterbrochen wurde. Weitere Aetzungen und Exstirpationsversuche wurden unen, da sich beim Einsenken einer Nadel die Schläfenschuppe und der grosse Keilbeinflügel auf fe etwa einer Linie vollkommen porös erwiesen. Die mikroskop. Untersuchung fehlt, da Pat. r Heimath starb. Das Aussehen und der Verlauf sprach für flachen Epithelialkrebs.

r. 53. Pat. wurde vor 21 J. durch einen Steinwurf am rechten Nasenflügel verletzt. An der bten Stelle entstand später ein Blätterchen, welches sich nach und nach in ein Geschwür verte. Zur Zeit seiner Aufnahme wurde der rechte Nasenflügel, die rechte Hälfte der Oberlippe e rechte Wange von einem grossen, zerklüfteten Geschwür mit wallförmigen Rändern eingen, welches auf dem unterliegenden Knochen festsass. Exstirpirt mit Transplantat. Heilung. ikroskop. Untersuchung ergab tiefgreifenden Epithelialkrebs mit zahlreichen Nestern verr Zellen. Präp. fehlt.

r. 54. Das Geschwür nahm die ganze Ohrmuschel ein und erstreckte sich nach vorn und abbis zum Kieferwinkel. Der Geschwürsgrund liegt höher als die Umgebung, ist ziemlich nässig mit drei bis vier Linien hohen, feinwarzigen Wucherungen besetzt, die Geschwürsränder mig. — Mikroskop. Befund (Präp. 216): tiefgreifender Epithelkrebs, zahlreiche Nester, Beung der Talgdrüsen an der epithelialen Wucherung.

Nummer.	Name.	Stand.	Alter.	Anfang der Krankheit. Alter.	Anfang der Krankheit. Jahr.	Sitz des Uebels.	Dauer der Krankheit bis zur ersten Operation.	Operationen. Art der Operation.	Operationen. Zeit der Operation
55	Memminger, Franz	Weber	50	49	Frühling 1857	Augenlid	1 J.	Excision Excis. u. part. Resect. d. Oberkief., d. Nasenbeine etc.	11. März 18 10. Juni 18
56	Krauss, Peter	Bauer	61	60	Sommer 1857	Schläfe	?	Excision Excision Excis. u. part. Resect.	14. Juli 18 9. Oct. 18 Nov. 185

Nr. 55. Vor 1 J. begann das rechte Auge zu thränen und zeigte sich am innern Winkel des tern Lides eine kleine granulirende Stelle, welche als wildes Fleisch mit *lapis infern.* getupft wu Die wunde Stelle wurde grösser, heftige Schmerzen, besonders Nachts, traten auf, und vor se Wochen zeigte sich auf dem Jochbogen ein kleiner harter verschiebbarer Knoten unter der Ha welcher bald weich wurde. Bei Aufnahme des Pat. fand man ein grosses Geschwür, welches innere Drittheil des oberen Augenlides, das untere Lid ganz, die das rechte Nasenbein bedecke Haut, und einen guten Theil der rechten Wange zerstört hatte. Der Geschwürsgrund ist flach derben kleinen Granulationen besetzt, die Ränder flach und scharf. Die Absonderung spärlich, sch mig. Vor dem Ohre sitzt ein wallnussgrosser, fluctuirender, verschiebbarer Knoten. Bulbus bev lich, Wangenhaut, Oberlippe rechts pelzig. Exstirpat. Heilung. — Mikroskop. Befund (P Nr. 501): Epithelialkrebs, kleinzellige Wucherung mit spärlichen kleinen Nestern verhornter len, einzelne, zerstreute Hornzellen mitten in der kleinzelligen Wucherung — als Zwischenform flachen und tiefgreifenden Epithelkrebses zu bezeichnen. — Der fluctuirende Knoten vor dem C erwies sich als eine Lymphdrüse, welche zum grössten Theil in eine Höhle verwandelt ist. Die F sigkeit, welche in der Höhle enthalten ist, hat eine gelbliche Farbe, fadenziehende Beschaffenh und führt einzelne Flocken, das Drüsenparenchym zeigt kleinzellige Wucherung. — Das Rec trat in der Narbe auf, ergriff den Augapfel und die angrenzenden Knochen, Siebbein, Nasenb Oberkiefer, und war von fluctuirenden Drüsengeschwülsten der Ohrgegend begleitet. Die zw Operation hatte keine Vernarbung zur Folge, Pat. verliess mit Recidiv in der unvernarbten Wu die Anstalt. Ueber den Ausgangspunct der epithelialen Wucherung konnte weder an den Präp ten, welche von der ersten Operation stammten, noch an den späteren etwas ermittelt werden.

Nr. 56. Schweissdrüsenkrebs. Pat. stellte sich im Juli 1858 zum ersten Male in der Klinik In der rechten Schläfengegend an den Orbitalrand anstossend, sitzt ein taubeneigrosser glatter K ten unter der Haut. Die Oberfläche des Knotens zeigt eine granulirende groschengrosse Fläche vernarbenden Rändern, welche von wiederholten oberflächlichen Aetzungen herrührt. An di Stelle ist der Knoten mit der Haut verwachsen, auch kann er nur wenig auf dem unterliegenden K chen verschoben werden. Die benachbarten Lymphdrüsen sind frei. Das Gewächs hat sich seit J und Tag unmerklich aus unbekannten Ursachen entwickelt. — Am 14. Juli wurde die Exstirpation dem Messer vorgenommen und dabei auf vollständige Entfernung alles Krankhaften Bedacht ge men. Nach vierzehn Tagen war die Operationswunde vernarbt und verliess Pat. die Anstalt. — frische Schnittfläche des Knotens war gleichmässig blassroth, weich, von feinfaserigem, unregel sigem Riss und liess klares Serum in geringer Menge aussickern. Die Grenze zwischen krankem gesundem Gewebe war eine scharfgezogene. Dieser Befund bestärkte mich in der Ansicht, ein cutanes Sarcom der weicheren Gattung vor mir zu haben, welches durch die auf die Aetzvers folgende Entzündung Verbindungen mit der überliegenden Haut eingegangen hatte. Ich war ner Sache so sicher, dass ich die mikroskopische Untersuchung auf eine spätere Zeit verschol Am 8. October desselben Jahres, kaum 3 Monate nach der Operation, kam Krauss wieder. beiden Seiten der lineären Operationsnarbe hatte sich je ein haselnussgrosser derber Knoten g det. Diese Knoten mit der Narbe und einem fingerbreiten Hautrand wurden am 9. October exstirpirt. Ein Theil des Periost's musste wegen seiner innigen Verbindung mit den Knoten e falls mitgenommen werden, und der zu Tage kommende Knochen wurde, soweit er sich porös ze

Rückfälle.		Tod, Zeit seines Eintrittes.	Dauer der letzten Recidive bis zum Tode.	Gesammtdauer der Krankheit.	Art der epithelialen Wucherung.	Art des Auftretens.	Nummer.
Zeit s Eintrittes.	Sitz des Rückfalles.						
. 2—3 Mon.	in der Narbe	31. März 1859	5 Mon.	2 J.	Uebergang v. homöom. zu polym. W. Nester Schleimcysten-Lymphdr.-Infect.	als Erosion	55
. 3—4 Mon.	in der Narbe						
n. 2 Mon.	in der Narbe				Ueberg.v.hom.zu polym. W. v. d. Schweissdr. ausgehend	als Knoten	56
3—4 Woch.	in d. unvern. W.						
4—5 Woch.	in d. unvern. W.	29. Dec. 1859	1 J.	2½ J.			

dem Schabeisen abgetragen. — Die exstirpirten Knoten hatten die gleiche Beschaffenheit wie früher exstirpirte. Durch das rasche Recidiv war ich aber doch in meiner Diagnose zweifelhaft orden und das vermeintliche Sarcom erwies sich bei mikroskopischer Untersuchung als eine artung der Schweissdrüsen. Die Hauptmasse der Knoten wurde von vergrösserten und zum il entarteten Knäueln gebildet. Schon nach weiteren zwei Monaten war ein neuer Rückfall und noch vor Vernarbung der Operationswunde eingetreten. Bei der deshalb vorgenommenen ration musste ein Theil des Orbitalrandes und der Jochfortsatz des Oberkiefers resecirt werden. entarteten Theile zeigten auf dem Durchschnitt wieder ein blassrothes gleichmässiges Aus-n, doch sieht man hie und da kleine Höhlungen, für das freie Auge gerade noch erkennbar, bröckeligem Inhalt. — Acht Monate nach dieser Operation, dreizehn Monate nach der ersten, lle Krauss wieder in die Anstalt aufgenommen, um daselbst zu sterben. Die ganze rechte Ge-shälfte wurde nun von einem grossen unregelmässigen Geschwür eingenommen. Das Geschwür g an den meisten Stellen bis auf die Knochen, ja hatte diese zum Theil zerstört. Das Auge einer Augenlider beraubt, perforirt und geschrumpft. Die rechte Nasenhälfte ist zerstört, und Wangenhaut bis zum Ohre. Die Stirnhöhle ist geöffnet, die Siebbeinzellen sind blossgelegt, Orbitalfortsatze des Stirnbeins liegt die harte Hirnhaut guldengross zu Tage. Der kraterför-, vielfach ausgebuchtete Geschwürsgrund ist mit knolligen leichtblutenden Auswüchsen be-, die anstossenden Hauträndern sind mit erbsen- bis bohnengrossen ziemlich derben Knoten hsetzt, mit violetter Färbung der Haut und beträchtlicher Erweiterung der Hautvenen. Die törung machte rasche Fortschritte, ja zuletzt hielt die Neubildung nicht mehr gleichen Schritt mit ndem es zu bedeutenden, brandigen Ablösungen kam. Ende September traten Delirien ein, denen omatöser Zustand folgte. Einige Tage später befreite der Tod den Unglücklichen von seinen terlichen Leiden. — Die Section ergab die oben angedeutete Zerstörung in noch grösserer Aus-ung, und das Neugebilde durch Jauchung zum grössten Theile verschwunden; als Todesur-e fand man jauchige Meningitis der rechten Grosshirnhemisphäre, von der blossliegenden und rirten *dura mater* ausgehend. Die Lymphdrüsen zeigten sich frei, ebenso fehlten innere Ab-ungen.

Nr. 57. Schon im 41. Lebensjahre zeigte sich ein Geschwür an der Oberlippe, welches vor etwa durch einen Keilschnitt exstirpirt wurde. Nach einem Jahre trat Recidiv in der Narbe auf, nes im Laufe eines Jahres die ganze Oberlippe zerstörte, in den Alveolarfortsatz des Oberkiefers ang und die Schneide- sowie Eckzähne desselben theils lockerte, theils zum Ausfallen brachte. htheile und Knochen wurden exstirpirt soweit sie entartet waren und eine neue Oberlippe, aus Wange zur Hälfte, gewonnen. — Die Heilung hatte 5 Jahre (bis 1860) Bestand. Im September s Jahres begann eine Stelle an der Oberlippe unter dem rechten Nasenflügel zu ulceriren. ar 1861 hatte sich allmählich an dieser Stelle eine grössre Geschwürsfläche gebildet, unter Zer-ng der Nasenflügelränder, des unteren Theils der Nasenscheidewand und des oberen Theils der ippe. Die Ränder des Geschwürs sind etwas aufgeworfen, derb, der Geschwürsgrund ist unrein, und höckerig, sondert wenig Jauche von üblen Geruch und dünner Beschaffenheit ab. — Neue ion der entarteten Theile und Deckung der Lücke. Heilung. Die Heilung hatte Bestand bis April 1862, also ¾ J. Um diese Zeit stellte sich an der jüngsten Operationsnarbe neue Ulceration Dazu kam eine Verletzung am Fuss, die sich der nun 64jähr. Kranke durch einen Fall zuge-

Nummer.	Name.	Stand.	Alter.	Anfang der Krankheit. Alter.	Anfang der Krankheit. Jahr.	Sitz des Uebels.	Dauer der Krankheit bis zur ersten Operation.	Operationen. Art der Operation.	Operationen. Zeit der Operation.
57	Behringer, Mich.	Schmiede-geselle	53	41	1845	Ober-lippe	kurze Zeit	* Excision Excis. u. part. Resect. des Oberkiefers	1845 14. Febr. 185
58	Leyss, Agnes	Tagl.	69	67	1857	Augenl.	2 J.	Excision Exstirp. des Bulb.	26. Jan. 1861 14. Jan. 1859

zogen hatte, und welche an dem Tode des Pat., der am 18. Mai 1862 erfolgte, Antheil gehabt habe soll. — Die mikroskop. Untersuchung der Präp. von 1855 u. 1861 ergab flachen Epithelkrebs, klein zellige Epithelialwucherung, welche theils feinverästelte, theils mit kolbigen Ausläufern in den Un tergrund eindringt. — Präp. Nr. 503 v. J. 1861.

Nr. 58. Das Uebel hatte wahrscheinlich am unteren Augenlid begonnen, bei Aufnahme de Kranken war nach 2jähr. Bestand der Bulbus bis auf einen unkenntlichen Stumpf zerstört. Die en

Tabelle V. Kranke, deren To

Nummer.	Name.	Stand,	Alter.	Anfang der Krankheit Alter.	Anfang der Krankheit Jahr.	Sitz des Uebels.	Dauer der Krankheit bis zur ersten Operation.	Operationen. Art der Operation.	Operationen. Zeit der Operation
59	Pfister, Barb.	Bäuerin	70	?	?	Nase	?	Causticum, mehrmalige Anwendung	Octob. 184
60	Horcher, Marg.	Tagl.	58	54	1849	Stirn	4 J.	Excision	14. Jan 18
61	Göller, Andr.	Taglöhner	64	56	1848	Stirn	8 J.	Excis. m. part. Resect. des Stirnbeins	6. Dec. 18

Nr. 59. Eine flache exulcerirte Excrescenz an der Nasenspitze mit allen Merkmalen ei Krebsgeschwüres. Nähere Nachrichten fehlen, ebenso Präp. — Wahrscheinlichkeits-Diagno Flacher Epithelialkrebs.

Nr. 60. Das Uebel hatte vor vier Jahren als Warze begonnen, die wegen Juckens häufig wu gekratzt wurde. Jetzt ist ein Geschwür vorhanden von sechs Zoll Länge und vier Zoll Breite. reicht von der Glabelle bis an die Schläfe und vom oberen Rande der Orbita bis zur Kranzna Die Geschwürsfläche ist sammetartig, warzig granulirend, die Ränder sind aufgeworfen und um klappt. Bei der Exstirpation musste ein Stück des Pericraniums geopfert werden. Der Tod erfol durch Pyämie, die Sect. ergab Diploë-Jauchung, jauchige Meningitis, lobuläre Abscesse in unteren Lappen beider Lungen. — Präp. fehlt. Die damalige mikroskop. Untersuchung ergab ke Nester verhornter Zellen und führte darum zur Diagnose: »Faserkrebs«. Die Entstehung, Verlauf, der mikroskop. Befund und die Abwesenheit polymorpher Wucherung lassen jedoch mit Gewissheit die Diagnose auf flachen Epithelkrebs stellen.

Rückfälle.		Tod, Zeit seines Eintrittes.	Dauer des letzten Rückfalls bis zum Tode.	Gesammtdauer der Krankheit.	Art der epithelialen Wucherung.	Art des Auftretens.	Nummer.
Zeit s Eintrites.	Sitz des Rückfalles.						
n. 1 Jahr . 5 Jahren	in der Narbe ,,				homöomorph	als Erosion	57
n. ¾ J. n. ½ J.	Narbe u. Umgeg. in der Narbe	18. Juni 1862 8. Juni 1861.	¼ J. 1 J.	17 J. 4 J.	homöomorph	?	58

ten Weichtheile wurden exstirpirt und der Wangendefect aus der Stirnhaut ersetzt. Recidiv nach ½ Jahre ein, überschritt die Nase, ergriff das andere Auge, scheint sich nach eingelaufe- Bericht auch auf den harten Gaumen erstreckt zu haben und führte nach 1 Jahr den Tod herbei. Die mikroskop. Untersuchung ergab (Präp. Nr. 504) flachen Epithelkrebs. Kleinzellige Wuche-, wahrscheinlich von den Talgdrüsen ausgehend, mit Schleimhöhlen, zum Theil von röhriger m.

ht durch Recidiv erfolgte.

Rückfälle.		Bestand der Heilung bis zum Tode.	Tod.		Dauer der Gesammtkrankheit.	Art der epithelialen Wucherung.	Art des Auftretens.	Nummer.
t des idivs.	Ort des Recidivs.		Zeit seines Eintrittes.	Ursache desselben.				
—	—	5 J.	Dec. 1847	Hydrops	?	wahrscheinlich homöomorph	?	59
—	—	—	30. Jan. 1853	Pyaemie	4 J.	wahrscheinl. homöomorph	als Wärzchen	60
—	—	—	7. Dec. 1856	Meningitis et Encephalitis	8 J.	homöomorph	als Warze	61

Nr. 61. Pat. von kräftigem Körperbau bemerkte vor 8 Jahren an seiner Stirn eine Warze, he sich mit einer zeitweise abfallenden Borke bedeckte. Seit 7 Jahren besteht das Uebel als sam umsichgreifendes Geschwür, welches zuweilen stechende Schmerzen verursachte. Im Dec. war das Geschwür handtellergross und reichte von der Nasenwurzel bis an den Rand des rbodens. Der Grund des Geschwürs ist mit Ausnahme einiger gelb beschlagener Stellen roth ulirend, uneben, die Resistenz derber als eine gewöhnliche granulirende Fläche. Bläulich häutete Narbenstreifen, 1—2 Linien breit, erstrecken sich vom Geschwürsrande her über den chwürsgrund und bilden auf demselben netzförmige Verbindungen. Eine Insectennadel in den chwürsgrund eingestossen dringt mit Leichtigkeit und ohne Empfindung zu verursachen, in den rliegenden, porös gewordenen Knochen etwa ½ Linie tief ein. — Am 6. Dec. 1856 wurde das ke Hautstück exstirpirt. Bei dem Versuche, die oberflächliche Schicht des Knochens, in welche Entartung eingedrungen war, zu entfernen, zeigte sich, dass die Entartung die ganze Dicke des chens durchsetzt und aufgelockert hatte. Gleicherweise war die entsprechende Stelle der har-

Nummer.	Name.	Stand.	Alter.	Anfang der Krankheit.		Sitz des Uebels.	Dauer der Krankheit bis zur ersten Operation.	Operationen.	
				Alter.	Jahr.			Art der Operation.	Zeit der Operation.
62	Kauper, Kunigunde	Bäuerin	55	53	1854	Kinn	2 J.	Excision	29. April 1856
63	Hüttner, Marg.	Tagl.	49	?	?	Nase	?	* Excision Excision, Rhinoplast.	1857 22. Febr. 185
64	Schneiderbauer, Marg.	Metzgerin	64	64	Januar 1859	Nase	6 Mon.	* Ferr. cand. u. Caut. Excision	Juni 1859 26. Sept. 185

ten Hirnhaut erkrankt. Sie war gallertig verdickt, mit grauröthlichen, markigen Wucherunge besetzt. Ein thalergrosses Stück des Knochens musste entfernt werden, um die Grenze d kranken Stelle der harten Hirnhaut blosszulegen und im Gesunden ausschneiden zu können. Di Blosslegung der *dura mater* konnte mit Hammer und Meisel geschehen, da sich der Knochen auc über die Grenze der krebsigen Einlagerung hinaus porös und brüchig erwies. Bei Extirpation d kranken Stückes der *dura mater* konnte zwar der *sinus longitudinalis superior* geschont werden, i dess wurde doch eine beträchtliche Vene verletzt, die wegen reichlicher Blutung unterbund werden musste. — Unmittelbar nach dem Ablauf der Chloroformnachwirkung war der Zusta des Patienten ein erwünschter, doch schon in der Nacht darauf stellten sich unter heftigem Fieb Symptome von Gehirnreizung ein, welche rasch in einen soporösen Zustand übergingen und d Kranke starb 48 Stunden nach der Operation. Durch einen Unfall war der Verlauf der Krankh verschlimmert und der Eintritt des Todes beschleunigt worden. Der Kranke war nämlich in eine unbewachten Augenblicke aus dem Bette gefallen und hatte hiebei eine Quetschung der Operation wunde erlitten. Diese Quetschung musste um so nachtheiliger wirken, als zu dieser Zeit, 24 Stu den nach der Operation, bereits entzündlich infiltrirtes Hirnmark in die Schädellücke getreten w und über das Niveau der Umgebung hervorragte. Die Leichenöffnung ergab ausser den Zeich der eiterigen *Encephalitis* und *Meningitis* Atherom des Herzens und der grossen Arterienstämm Mikroskop. Befund: flacher Krebs, tubuläre Varietät, wahrscheinlich von den Haarbalgdrüs ausgehend. — Präp. Nr. 497.

Nr. 62. Pat., im Uebrigen vollkommen gesund, bemerkte vor 2 Jahren eine wunde Stelle am Ki unterhalb des rechten Mundwinkels. Die Stelle ist zeitweise der Sitz stechender Schmerzen und v grösserte sich langsam. Jetzt ist sie thalergross, rund, mit feinen, sammetartigen Granulation bedeckt. Die anstossende Haut ist etwas geröthet und angeschwollen, ohne schwielig zu sein. D kranke Stelle wurde am 29. April 1856 ausgeschnitten. Die Operationswunde heilte nach Wunsc Mikroskop. Befund: flacher Krebs von den Talgdrüsen der Lanugohaare und dem Rete MALPIGI ausgehend. — Präp. Nr. 498.

Nr. 63. Pat., bisher immer gesund, bekam vor 2 Jahren auf der Mitte der Nase ein klein flaches Geschwür, welches nach kurzem Bestand exstirpirt wurde. 4 Monate nach dieser Operati

Rückfälle.		Bestand der Heilung bis zum Tode.	Tod.		Dauer der Gesammtkrankheit.	Art der epithelialen Wucherung.	Art des Auftretens.	Nummer.
Zeit des Recidivs.	Ort des Recidivs.		Zeit seines Eintrittes.	Ursache desselben.				
—	—	3 J. 7 Mon.	1. Dec. 1859	Lungentuberculose	2 J.	homöomorph	?	62
4 Mon.	Narbe	—	25. März 1859	Diploë-Jauchung Meningitis	mehr als 2 J.	homöomorph	als Erosion	63
ohne	Wirkung							64
—	—	—	3. Octob. 1859	Lungengangrän u. jauchige Pleurit.		homöomorph	als Knötchen	

dete sich in der Narbe und der anstossenden Haut ein neues Geschwür und schwoll die ganze se allmählich stark an. Gegenwärtig ist die Nasenspitze in eine granulirende Fläche mit ebenen indern verwandelt. Der übrige Theil der Nase ist mit erbsen- bis wallnussgrossen Knoten von ulicher Farbe besetzt. Die Knoten sind glatt, mit verdünnter unverschiebbarer Haut überzogen d sitzen mit breiter Basis auf. Am 22. Febr. 1857 wurde die krebsige Nase exstirpirt und aus r Stirnhaut ersetzt. — Die rhinoplastisch verpflanzte Stirnhaut heilte in regelmässiger Weise an d bis zum 27. Tage ging Alles gut, ausser dass durch Absterben eines thalergrossen Perioststückes s Stirnbein in diesem Umfang blosslag, so dass man einer Exfoliation entgegensah. Am 27. Tage ends trat heftiges Fieber, am 29. Tage stellten sich Gehirnsymptome ein und am 32. Tage nach Operation (28. März 1857) starb die Kranke. — Die Section ergab diffuse Diploejauchung von entblössten Knochenstelle ausgehend, jauchige Meningitis, frische Pneumonie und Pleuritis beiden Seiten. Hier war also auf ein flaches Geschwür der Nase ein aus grossen Knoten behendes Recidiv gefolgt. Sowohl die epitheliale Wucherung, welche sich im Geschwürsgrunde rfand, als diejenige, aus der die Knoten bestand, ging von den Talgdrüsen aus. — Präp. Nr. 499.

Nr. 64. Vor einem halben Jahre zeigte sich auf dem Nasenrücken ein rothes Höckerchen, wie t. glaubt in Folge einer Verletzung, die sie beim Fleischhauen durch einen Knochensplitter erien habe. Als das Höckerchen erbsengross war, brach es auf, nässte wenig, das Geschwür gewann twährend an Umfang. Wiederholte Cauterisationen theils mit Aetzmitteln, theils mit dem *ferrum dens*, — letzteres etwa 20 Mal in 8 Wochen — hatten keinen Erfolg. Bei ihrer Aufnahme eckte sich das Geschwür fast über die ganze Nase, Rücken und Seitenfläche derselben, und liess die Spitze und den Rand der Flügel frei. Das Geschwür hat eine kraterförmige Mitte, durch che die Sonde in die Nasenhöhle eindringt, die Ränder sind aufgeworfen und höckerig. Die annzende Wangenhaut etwas geröthet. Die Operation bestand in Entfernung der entarteten Theile l rhinoplastischer Verpflanzung der Stirnhaut. Am dritten Tage nach der Operation stellte sich Schüttelfrost ein und traten rechts hinten unten die Zeichen von Pneumonie auf, am 7. Tage h der Operation starb die Kranke. Die Section ergab grosse Brandheerde im untern Lappen der hten Lunge in Mitte von morsch hepatisirtem Gewebe, daneben jauchige Pleuritis. — Die mikropische Untersuchung (Präp. Nr. 500) ergab flachen Epithelkrebs, kleinzellige Wucherung, die eilnahme der Talgdrüsen war deutlich nachzuweisen.

Tabelle VI. Kranke durch Operation

Nummer.	Name.	Stand.	Alter.	Anfang der Krankheit.		Sitz der Krankheit.	Dauer der Krankheit bis zur ersten Operation.	Operationen.	
				Alter.	Jahr.			Art der Operation.	Zeit der Operation.
65	Bräunig, Dav.	Bauer	31	31	April 1854	Wange	7 Mon.	Excision	13. Nov. 1854
66	Merk, Christ.	Schneidersfrau	49	48	1857	Kinnhaut	6 Mon.	* Excision Excision m. part. Resect. d. Mandib.	Nov. 1857 23. Jan. 1858
67	Popp, Kathar.	Bäuerin	57	56	Dec. 1857	Wange, Ober- u. Unterkiefer	2 Mon.	Excision Resect. d. rechten Oberkiefers u. der rechten Mandibulahälfte	15. Febr. 1858
68	Scheidt, Jos.	Strumpfwirker	68	67	1854	Wange	7-8 Mon.	Excision	8. Febr. 1855

Nr. 65. Das Uebel bestand bei Aufnahme des Kranken aus einer bohnengrossen, flachen Geschwulst zwischen unterem Augenlid und Oberlippe, welche exulcerirt und mit zottigen Granulationen besetzt ist. Dieses Gewächs hatte sich in Zeit von ½ Jahr aus einer seit 12 J. bestehende Warze entwickelt. — Mikroskop. Befund: »flacher Epithelialkrebs«. Nähere Angaben fehlen, ebenso das Präparat.

Nr. 66. Aus einem Knötchen an der Kinnhaut entwickelte sich ein Geschwür, welches exstirpirt wurde. Die Operationswunde heilte ohne zu eitern, schon nach 6 Wochen aber zeigte sich auf der Mitte der Narbe ein neues Geschwür. Vielerlei Caustica hatten keinen Erfolg. Bei Aufnahme der Kranken bestand am Kinn ein kreuzergrosses, speckiges Geschwür, in dessen kraterförmigen Grunde der Knochen mit rauher Fläche zu Tage liegt. Die Umgebung ist hart, geschwollen und sitzt auf dem Knochen fest. Exstirpation mit Resection des Mittelstückes der Mandibula. — Heilung. — Mikroskop. Befund: »flacher Epithelkrebs«. Nähere Angaben fehlen, ebenso das Präp.

Nr. 67. Vor 8 Wochen entstand an der Wange rechts neben der Nase, unterhalb des unteren Augenhöhlenrandes eine Anschwellung, die sich rasch nach abwärts und gegen die Schläfe zu vergrösserte und sich auf das Zahnfleisch des Oberkiefers, sowie auf die Schleimhaut des harten Gaumens ausbreitete. Die Anschwellung röthete sich und brach sowohl nach aussen als gegen die Mundhöhle zu auf. Bei Aufnahme der Kranken fand man eine derbe Geschwulst, die den Raum rechts zwischen Jochbein, Mundwinkel und Nase einnimmt. Dieselbe sitzt fest, ist ulcerös durchbrochen, und reicht als harter höckeriger Tumor bis zur Mitte des harten Gaumens rechterseits. — Die Operation bestand zunächst in Exstirpation der entarteten Weichtheile der Wange und Resection des rechten Oberkiefers, hierauf zeigte sich, dass die Parotis mit Ausläufern des Gewächses durchsetzt war, dass sich die Neubildung unter dem Jochbogen weg in die Schläfengrube hinauferstreckte, und ausserdem den aufsteigenden Kieferast von allen Seiten fest umklammerte. Es wurde daher der Jochbogen resecirt, die Schläfengrube gereinigt, die obere Hälfte des aufsteigenden Mandibularastes durchsägt, exarticulirt und mit den daran haftenden Knoten exstirpirt. Auch mussten noch Reste, welche im Gaumen nach aussen an der Mandel und an der hintern Pharynxwand sassen, entfernt werden, wobei man der *carotis intern.* so nahe kam, dass man sie deutlich pulsiren fühlte. Eine verdächtige Stelle am harten Gaumen links wurde mit Hammer und Meisel entfernt. Um die Operationswunde zu decken, wurden zwei grosse Hautlappen aus der Schläfengegend und der Unterohrgegend gewonnen, da diese aber nicht entfernt ausreichten, entschloss ich

geheilt und bisher ohne Recidiv.

Recidiv.		Dauer der Krankheit bis zur beziehungsweise letzten Operation.	Dauer der Heilung seit der beziehungsweise letzten Operation.	Art der epithelialen Wucherung.	Art des Auftretens.	Nummer.
Zeit des Rückfalles.	Sitz des Rückfalles.					
kein Rückfall bis April 1864	—	7 Mon.	10 J.	homöomorphe W.	in einer Warze von 12j. Bestand	65
n. 6 Woch. kein Rückfall bis April 1864	Operations-Narbe	6 Mon.	6 J.	homöomorphe W.	als Knötchen	66
kein Rückfall bis April 1864	—	2 Mon.?	6 J.	vorwiegend homöomorphe Wucher., Uebergang zur polym., wahrsch. von der Mucosa des Sinus maxillaris ausgehend	als Anschwellung der Wange, welcher jedoch wahrscheinlich eine seit länger bestehende Entartung des Oberkiefers zu Grunde lag	67
kein Rückfall bis April 1864	—	7—8 Mon.	9 J.	homöomorphe W.	als Bläschen	68

nich, den Unterkiefer in der Mitte zu durchsägen und den Rest seiner linken Hälfte zu exstirpiren. Jetzt gelang unter Benutzung des Lippenrothes der Unterlippe die Deckung, jedoch blieb eine thalergrosse Stelle neben dem äusseren Augenwinkel offen. Die Heilung gieng nach Wunsch von statten, die Oeffnung neben dem Augenwinkel wurde 10 Monate später durch eine nachträgliche Operation bis auf eine Erbsengrösse reducirt. Recidiv ist bis jetzt, April 1844, 6 J. seit der Operation, nicht eingetreten. — Anatom. Untersuchung. Die einzelnen Bruchstücke, welche die Operation geliefert hat — denn auch der Oberkiefer konnte, da seine knöcherne Textur grösstentheils zerstört war, nur stückweise exstirpirt werden — zeigen auf dem Durchschnitte rothes, markiges Gewebe von grosser Brüchigkeit und in dieses Gewebe eingesprengt stecknadelkopfgrosse bis erbsengrosse Höhlen. Diese Höhlen sind theils mit einem fettigen, krümligen Brei, theils mit schleimiger, honiggelber Flüssigkeit angefüllt. Die mikroskopische Untersuchung zeigte, dass die rothe markige Masse aus jungen Epithelien besteht, welche meistens zu grösseren Knoten angehäuft sind, Der Fettbrei, welcher einen Theil der Höhlen anfüllt, besteht aus verfetteten, grossen Plattenepithel und körnigem Fett. Ein Antheil der Epithelialgebilde der Haut und Schleimhaut konnte nicht nachgewiesen werden. Ueberall war die Haut und Schleimhaut von innenher durch die eindrängende Neubildung aufgehoben und verdünnt. Es ist wahrscheinlich, dass die Entartung von der Schleimhaut der Highmorshöhle ausgieng, und dass sie schon lange Zeit im Verborgenen bestand, ehe sie unter Durchbrechung der vorderen Wand des Sinus maxillaris jene rasch zunehmende Anschwellung der Wange verursachte, welche von der Kranken als Anfang des Uebels bezeichnet wurde. — Diagnose: Epithelialkrebs mit vorwiegend homöomorpher Zellenwucherung und schleimigen Cysten. Er gehört allerdings zu jener Form, welche in der Haut als flacher Krebs aufzutreten pflegt, die aber an geschützten Standorten bei Abschluss der Luft und verspäteten ulcerösen Aufbruch diesen klinischen Charakter der frühzeitigen Exulceration verliert und sich in Betreff der örtlichen Verbreitungsweise dem tiefgreifenden Epithelkrebs anschliesst. Immer bleibt sie jedoch von diesem noch unterschieden 1) durch die vorwiegend homöomorphe kleinzellige Wucherung, 2) durch den späten Eintritt oder gänzlichen Mangel der Lymphdrüseninfection.

Nr. 68. Vor einem halben Jahre entstand ein Bläschen, welches sich in ein Geschwür verwandelte. Jetzt ist das Geschwür kreisrund, 2 Ctm. im Durchmesser, die Ränder flach, der Grund feinzottig, roth, schleimig, die Umgebung weich ohne Anschwellung. — Die mikroskop. Untersuchung des excidirten Hautstückes ergab flachen Epithelkrebs, kleinzellige Wucherung der Malp. Schicht nach Art embryonaler Drüsenanlagen. Präp. Nr. 490.

Nummer.	Name.	Stand.	Alter.	Anfang der Krankheit. Alter.	Anfang der Krankheit. Jahr.	Sitz der Krankheit.	Dauer der Krankheit bis zur ersten Operation.	Operationen. Art der Operation.	Operationen. Zeit der Operation.
69	Wölfel, Heinr.	Bauer	59	57	Nov. 1854	Stirne	1½ J.	Excision	19. Mai 1856
70	Langenberger, Elise	Tagl.	67	66	Dec. 1855	Oberlippe	6 Mon.	Excision	12. Juni 1856
71	Michel, Phil.	Bauer	76	75	Sommer 1857	Wange	1 J.	Excision	23. Juni 1858
72	Weber, Marg.	Tagl.	51	45	1853	Oberlippe	6 J.	Excision	9. Aug. 1859
73	Ziegler, Klara	Bäuerin	58	52	1852	Schläfen Augenlider	6 J.	Excision d. Ulc. m. Exstirp. d. Augapfels u. part. Resect. des Jochbeins	23. Juni 1858
74	Bock, Kunig.	Bäuerin	53	36	1836	Nase u. Oberlippe	16 J.	Excision	9. Dec. 1852
75	Blenk, Marg.	Tagl.	56	48	1844	Augenlider	?	* Excision * Excision Excision * Excision * Excision * Exstirp. des Augapfels	zwischen 1844—1850 Sept. 1851 2. Dec. 1852 Aug. 1853 1856 1861—1862

Nr. 69. Pat. trug seit langer Zeit eine Warze an der Stirne, welche vor 1½ J. exulcerirte. Bei seiner Aufnahme besteht ein kronenthalergrosses, rundliches Geschwür mit speckigem Grunde und aufgeworfenen Rändern. Excision mit Entblössung des Knochens. Heilung. Mikroskop. Befund: »Epithelialkrebs«. Präp. und nähere Angaben fehlen. Wahrscheinlich flacher Epithelkrebs.

Nr. 70. Pat. hatte seit langer Zeit eine Warze an der Oberlippe, welche vor ½ Jahr anfieng zu ulceriren. Jetzt besteht auf der Oberlippe links eine kirschgrosse Geschwürsfläche mit grobzottigem Grunde und härtlichen Rändern. Excision. Heilung. Die mikroskop. Unters. ergiebt flachen Epithelkrebs: kleinzellige adenoide Epithelwucherung, wahrscheinlich von den Talgdrüsen ausgehend. Präp. fehlt.

Nr. 71. Seit einem Jahr entstand auf der rechten Wange ein flaches Geschwür, welches zeitweise verkrustete. Jetzt hat es 2 und 1 Zoll im Durchmesser. Die Fläche ist roth, sondert wenig schleimigen Eiter ab. Die Ränder eben und scharf. Ein gleiches Geschwür von Erbsengrösse links am äusseren Augenwinkel. Excision. Heilung. — Die mikroskop. Untersuchung beider Geschwüre ergab »flachen Epithelkrebs«. Netzförmige Talgdrüsenwucherung, einzelne concentrisch geschichtete Gruppen verhornter Zellen. — Präp. Nr. 491.

Nr. 72. Das Uebel begann vor 6 J. als ein Blätterchen. Jetzt ist ein Geschwür vorhanden, welches den mittleren Theil der Oberlippe vom Sept. nar. bis zum Lippenroth einnimmt und sich rechts und links bis zu den Nasenflügeln erstreckt. Die Substanz der Oberlippe ist zum Theil bis auf die Schleimhaut zerstört. Der Geschwürsgrund zottig, die Ränder härtlich. Spärliche schleimige Absonderung. Excision. Heilung. — Mikroskop. Befund: flacher Epithelkrebs, kleinzellige adenoide Epithelwucherung der Talgdrüsen. Präp. Nr. 492.

Nr. 73. Vor 6 J. entstand an der Schläfe ein nässendes Knötchen. Trotz mannichfacher Heilversuche griff die Ulceration mehr und mehr um sich. Bei Aufnahme der Kranken bestand eine grosse unregelmässige Geschwürfläche, welche die äussere Hälfte beider Augenlider einnimmt, sich nach rückwärts gegen die Schläfe, nach auswärts gegen die Stirne und nach abwärts bis über das Jochbein herab erstreckt. Der äussere Rand der Orbita und der Jochfortsatz des Oberkiefers sind

Recidiv.		Dauer der Krankheit bis zur beziehungsweise letzten Operation.	Dauer der Heilung seit der beziehungsweise letzten Operation.	Art der epithelialen Wucherung.	Art des Auftretens.	Nummer.
Zeit des Rückfalles.	Sitz des Rückfalles.					
in Rückfall s April 1864	—	1½ J.	8 J.	wahrscheinlich homöomorphe W.	in einer Warze alten Datums	69
,,	—	½ J.	8 J.	homöomorphe W.	in einer Warze alten Datums	70
,,	—	1 J.	6 J.	homöomorphe W. Netzförmig. Einzelne Nester verhornter Epithelien	als Erosion	71
,,	—	6 J.	5 J.	homöomorphe W.	als Blätterchen	72
,,	—	6 J.	6 J.	homöomorphe W.	als Knötchen	73
,,	—	16 J.	12 J.	wahrscheinlich homöomorphe W.	in einer Warze von 5j. Bestand	74
?	?			wahrscheinlich homöomorphe W.	?	75
?	?					
Juli 1853	Augenlid					
?	?					
?	Auge					
n Rückfall April 1864		17—18 J.	2 J.			

mit einer dünnen Geschwürslage bedeckt und erweisen sich beim Einsenken einer Nadel porös. Augapfel ist noch erhalten, die höckerige, derbe Neubildung, welche den Geschwürsgrund bildet sitzt bereits fest auf der Conjunctiva und Albuginea am äusseren Umfange des Augapfels auf. sehr unregelmässige Geschwürsgrund ist theils mit rothen, theils mit speckigen Granulationen eckt und fühlt sich überall derber als der eines gewöhnlichen Geschwüres an. Die Ränder des chwüres sind theils scharf, theils wallförmig. Die entarteten Weichtheile wurden zugleich mit i Bulbus exstirpirt, und alle verdächtigen Knochentheile resecirt. Die Operationswunde mit em Stirnhautlappen gedeckt. Heilung.

No. 74. In ihrem 31. Lebensjahre bemerkte die Pat. eine Warze in der Nähe des linken Nasenels. Nach 5 J. fing die Warze zu nässen und zu schwären an. Verschiedene Aetzversuche hatten nen Erfolg. In den letzten 10 J. brauchte P. nichts mehr. Bei ihrer Aufnahme, 22 J. nach der stehung der Warze, fand man ein Geschwür, welches die linke Hälfte der Oberlippe, einen Theil linken Nasenflügels und einen guten Theil der Wange einnahm. Der Grund ist unregelmässig zig, die Ränder sind aufgeworfen, das Secret spärlich und dünn. Die leiseste Berührung schmerzte. ision und Heilung. — Der mikroskop. Befund ergab »Epithelialkrebs«. Präp. fehlt, es wird l flacher Epithelialkrebs gewesen sein, da in der Notiz über den mikroskop. Befund Cancroidzeolen nicht erwähnt werden und auch der Verlauf der Krankheit nicht für tiefgreifenden Epithelos spricht.

Nr. 75. Von den 6 Operationen, denen sich die Kr. von 1844–1864 unterzog, wurde eine und r die 3. in der Erlanger Klinik ausgeführt. Damals, Dec. 1852, bestand das Uebel, welches sich einer Warze am Augenlid entwickelt hatte, in einem Geschwür, das einen grossen Theil beider enlider einnahm. Obwohl weder ein mikroskop. Befund vorliegt, noch ein Präp. vorhanden ist, vollte ich doch den Fall nicht ausschliessen, da einerseits Sitz und Verlauf des Uebels, sowie Alter Kranken für Krebs sprechen, andererseits der langsame Verlauf von klinischem Interesse ist. Ob Heilung, welche seit der letzten Operation (1862) besteht, eine definitive sei, wird angesichts der eren Rückfälle sehr zu bezweifeln sein.

Anhan

2 Fälle, über deren Verlauf c
1 Fall: der Operi

Nummer.	Name.	Stand.	Alter.	Anfang der Krankheit.		Sitz der Krankheit.	Dauer der Krankheit bis zur ersten Operation.	Operationen.	
				Alter.	Jahr.			Art der Operation.	Zeit der Operation
76	Böhringer, Therese	Kutschers-wittwe	48	33	1843	Nase	15 J.	Excision mit Resect. des Nasenfortsatzes, des Oberkiefers etc.	6. Aug. 185
77	Böhmer, Elise	Tagl.	68	67	Mai 1858	Wange	1½ J.	Excision mit part. Resect. d. Mandib. etc.	16. Nov. 18
78	Reulein, Joh.	Gemeinde-diener	65	55	1854 od. 1855	Schläfe	5—6 J.	Excision u. Resect. des Jochbogens	27. März 18

Nr. 76. Vor 15 J. bemerkte Pat. ein nässendes Knötchen auf der Mitte der linken Nasenfläc welches zeitweise verkrustete. Daraus entstand ein Geschwür, welches sich trotz vielfacher Ae versuche fortwährend vergrösserte. Bei Aufnahme der Pat. war durch Ulceration zerstört: ganze linke Hälfte der Nase, die rechte Hälfte mit Ausnahme der Spitze und des Flügelr des, die anstossende Haut der linken Wange im Durchmesser von 1″, die innere Hälfte des o ren und unteren Augenlides links. Die sehr unebene Geschwürsfläche zeigt theils rothe Granula nen, theils ist sie gelb und speckig, überall höckerig und derb anzufühlen. Exstirpation der en teten Weichtheile und verdächtiger Knochenpartieen, nämlich des *proc. nas. maxill.*, der *oss. n* eines Theils des Siebbeins. Deckung der Operationswunde durch einen Stirnhautlappen. Heilu Spätere Nachrichten fehlen. — Mikroskop. Befund: flacher Epithelkrebs. Präp. und nähere gaben fehlen.

Nr. 77. Vor 1½ J. zeigte sich auf der rechten Wange in der Höhe des Jochbogens ein Kn chens. Eine kleine Risswunde, welche sich Pat. beim Grasschneiden im Gesträuch zugezogen h und ein hinzukommender Insectenstich sollen die Entstehung des Knötchens oder Wärzchens ursacht haben. Das Knötchen wurde erbsengross und nach ¾jähr. Bestand verwandelte es sic ein Geschwür, welches sich trotz wiederholter Aetzungen rasch ausbreitete. Bei ihrer Aufnal bestand ein Geschwür, welches rechts den Raum zwischen Ohr und Nase einnimmt. Das Gesch ist kraterförmig, die Mitte des Kraters 2 Cm. tief. Die Entartung ist in die unterliegenden Knoc und zwar durch den Masseter hindurch auch in den aufsteigenden Mandibulaast eingedrungen. Operation bestand in Exstirpation der entarteten Weichtheile, Resection und Exarticulation aufsteigenden Kieferastes, Resect. des Jochbogens, des unteren Orbitalrandes und der vorde

Tabelle VI.

hrichten unvollständig sind.
Recidiv am Leben.

Recidiv.		Weiterer Verlauf.	Art der epithelialen Wucherung.	Art des Auftretens.	Nummer.
Zeit des ückfalles.	Sitz des Rückfalles.				
?	?	geheilt entlassen, weitere Nachrichten fehlen	homöomorphe W.	Knötchen	76
uar oder ruar 1860	in der Narbe u. submaxill. Lymphdrüsen	weitere Nachrichten fehlen	homöomorphe W. Uebergang zur polymorphen W.	Knötchen, hiezu kam eine kleine Risswunde	77
ecember 1860	in der Narbe u. Umgegend	Pat. lebt u. befindet sich sonst wohl	homöomorphe W. Uebergang zur polymorphen W. Einzelne Nester verhornter Epithelien, —Schleimhöhlen — Lymphdrüsen-Anschwellung	als Wärzchen	78

d des Sin. maxill. Deckung der Operationswunde durch einen Stirn-Schläfen-Hautlappen. Hei- der Operationswunde trotz heftigen Erysipels. Nach 2—3 Monaten zeigte sich am unteren lle des Unterkiefers eine hart anzufühlende vergrösserte Lymphdrüse. Am unteren Rande des splantirten Lappens entstanden drei Fistelöffnungen, welche zu keinem blossliegenden Knochen n, und übelriechenden Eiter entleeren. — Weitere Nachrichten konnten nicht erhalten werden, wird an dem tödtlichen Ausgange nicht zu zweifeln sein. — Mikroskop. Befund (Präp. Nr. 494): rgang vom flachen zum tiefgreifenden Epithelkrebs. Meist homöomorphe kleinzellige Epithel- erung mit Einschluss spärlicher Nester. Betheiligung der Talgdrüsen. Parotis verhält sich v.

Nr. 78. 1849 im 59. J. des Pat. zeigte sich an der Schläfe ein Wärzchen, welches 1854 oder 55 hwären anfing. Vielfache Aetzversuche blieben erfolglos. Bei Aufnahme des Pat. (1860) fand eine Geschwürsfläche, welche sich vom Ohr bis zum äusseren Rand der Orbita und vom Joch- n bis zur Höhe der Augenbraue erstreckt. Nach vorn ist die Geschwürsfläche durch eine Narbe nzt, welche wohl von den früheren Aetzungen herrührt. Die Geschwürsfläche ist flach gewölbt, r Mitte gegen 3 Cm. hoch, grobwarzig zerklüftet, ihre Ränder theils glatt, theils unterminirt. rhalb des Jochbogens eine bohnengrosse verschiebbare Lymphdrüse. Das Geschwür ist mit der verschiebbar, nur auf dem Jochbogen sitzt es fest. — Exstirp. Heilung. — Mikroskop. Be- (Präp. Nr. 510): flacher Epithelkrebs, kleinzellige Epithelwucherung, von den Talgdrüsen aus- nd, unterminirend, kolbig und netzförmig, mit vielen kleinen Schleimhöhlen, hie und da im rum der kleinzelligen Massen spärliche Nester verhornter Zellen. — In den Lymphdrüsen zellige Wucherung und kleine Erweichungshöhlen. — Das Recidiv trat in Form kleiner Knöt- am Rande der Operationsnarbe auf.

Durch diese tabellarische Uebersicht der 30 Fälle von Gesichtskrebs wird zunächst bestätigt, dass während bei dem Epithelkrebs der Unterlippe ausschliesslich polymorphe Zellwucherung vorkam, bei Gesichtskrebs die Fälle von homöomorpher Wucherung das Uebergewicht haben. Wenn ich die 9 Fälle, in denen die Zellwucherung mit Wahrscheinlichkeit als homöomorphe bezeichnet werden konnte, zu den homöomorphen zähle, und die, in denen ein Uebergang von der homöomorphen zur polymorphen Wucherung beobachtet wurde, zu der polymorphen rechne, so erhält man

22 Fälle mit homöomorpher,
8 Fälle mit polymorpher Zellwucherung.

Während unter den 48 Kranken mit polymorphem Epithelkrebs der Unterlippe das weibliche Geschlecht nur durch Einen Fall vertreten war, vertheilen sich die 30 Fälle von Gesichtskrebs auf

14 Männer und
16 Weiber.

Von den 16 weiblichen Kranken sind 14 zur homöomorphen zu rechnen und nur bei 2 wurde polymorphe, beziehungsweise ein Uebergang zur polymorphen Wucherung beobachtet.

Von den 14 männlichen Kranken gehören 7 der homöomorphen und 7 der polymorphen Wucherung an.

Für das weibliche Geschlecht ergiebt sich somit ein sehr entschiedenes Uebergewicht der Fälle mit homöomorpher Wucherung.

Nach dem Alter der Patienten vertheilen sich die 30 Fälle wie folgt.

Die Krankheit trat auf vom 30—40. Jahre in 4 Fällen

„	40—50.	„	„ 6	„
„	50—60.	„	„ 9	„
„	60—70.	„	„ 7	„
„	70—80.	„	„ 1	Fall
	unbekannt		„ 3	Fälle
			30	

Mit Ausnahme des Falles Nr. 65, in welchem das Uebel bei einem 31j. Bauersmann beobachtet wurde, trat die Krankheit in der zweiten Lebenshälfte auf. Das frühzeitige Auftreten im Falle Nr. 65 ist weniger auffallend, wenn man berücksichtigt, dass die Krankheit sich in einer seit 11 Jahren bestehenden Warze entwickelte, so dass also Gelegenheit für die Entstehung einer vorzeitigen localen Disposition gegeben war. Wenn man diesen Ausnahmsfall ausser Berech-

nung lässt, so ergiebt sich für Männer und Weiber als Durchschnittsalter, in dem es zur Operation kam, nahezu das 60. Lebensjahr, ein höheres Mittel also als bei dem Unterlippenkrebs. Noch höher erscheint dieses Durchschnittsalter, wenn man berücksichtigt, dass die Senescenz beim weiblichen Geschlechte früher eintritt, und dass beim Gesichtskrebs 16 weibliche Pat. unter 30 concurriren, während beim Unterlippenkrebs auf 48 Fälle nur ein weibl. Pat. kam.

Da nun überdiess unter den 30 Fällen mit 22 Fällen die homöomorphe Form vertreten ist, da diese beinahe ohne Ausnahme mit dem klinischen Bild des flachen Epithelkrebses, *ulcus rodens*, zusammenfällt, so ist es richtig, dass der flache Krebs einem späteren Lebensabschnitt als der tiefgreifende Epithelkrebs angehört, und dass er häufiger bei Weibern als Männern vorkömmt.

Die wenigen Fälle, in denen homöomorphe Zellwucherung und flacher Epithelkrebs nicht zusammenfallen, sind jene, in denen die Zellwucherung im späteren Verlauf der Krankheit zu grösseren rundlichen Knoten von glatter Oberfläche heranwächst, z. B. Fall Nr. 63, oder in denen, wahrscheinlich wegen des geschützten Standortes, die Zellwucherung von Anfang an statt rasch zu zerfallen, zu grösseren Massen sich entwickelt. Hieher glaube ich den Fall Nr. 67 reihen zu müssen, den ich zwar unter die Wangenkrebse gestellt habe, bei dem es jedoch, wie schon erwähnt, wahrscheinlich ist, dass die epitheliale Wucherung von der Schleimhaut des *sinus maxillaris* ausgehend, lange Zeit im Verborgenen bestanden haben mag, ehe es zur Ergreifung der Wangenhaut kam.

Dass die polymorphe Wucherung nicht mit dem Bilde des tiefgreifenden Epithelkrebses zusammenfiel, wurde nur in dem Falle Nr. 56 Schweissdrüsenkrebs beobachtet.

Nach Regionen vertheilen sich die 30 Fälle wie folgt:

Nase . . .	6	Fälle	und	zwar	5	homöom.	1	polymorph
Schläfe . .	6	„	„	„	4	„	2	„
Wange . .	6	„	„	„	3	„	3	„
Augenlid .	3	„	„	„	2	„	1	„
Oberlippe .	3	„	„	„	3	„	—	„
Stirn . . .	3	„	„	„	3	„	—	„
Kinn . . .	2	„	„	„	2	„	—	„
Ohr . . .	1	„	„	„	—	„	1	„
	30				22		8	

Die Art des ersten Auftretens ist in 22 Fällen notirt.

Als Bläschen, Blätterchen oder Erosion trat das Uebel auf:

6 Mal und zwar an der	Wange	in 2	Fällen
,, ,,	Oberlippe	,, 2	,,
,, ,,	Nase	,, 1	Fall
,, dem	Augenlid	,, 1	,,

Als Knoten oder Knötchen

6 Mal und zwar an der	Nase	in 2	Fällen
,, ,,	Schläfe	,, 2	,,
,, dem	Kinn	,, 1	Fall
,, der	Wange	,, 1	,,

Als Wärzchen

5 Mal und zwar an der	Stirne	in 2	Fällen
,, ,,	Schläfe	,, 2	,,
,, ,,	Warze	,, 1	Fall

In einer Narbe

1 Mal und zwar an der	Nase	in 1	Fall

In einer alten präexistirenden Warze

4 Mal und zwar an der	Stirn	in 1	Fall
,, ,,	Nase	,, 1	,,
,, ,,	Wange	,, 1	,,
,, ,,	Oberlippe	,, 1	,,
22		22	

Das Auftreten des Uebels als Knoten oder Knötchen lässt vermuthen, dass der Ursprung ein folliculärer gewesen, während das Auftreten als Bläschen, Blätterchen oder Erosion eher an das Rete Malpighii als Ausgangspunct denken lässt.

Für den Verlauf des Uebels, soweit sich aus den hier verzeichneten Fällen etwas entnehmen lässt, ist diese Verschiedenheit des Anfanges der Krankheit gleichgültig.

Dagegen ist das Auftreten des Uebels in einer präexistirenden Warze offenbar von entschieden günstiger prognostischer Bedeutung, denn in allen vier Fällen dieser Art, darunter sogar einer mit polymorpher Wucherung, hat die operative Heilung Bestand und zwar seit 8—12 Jahren. Dieses günstige Verhältniss lässt sich, wie ich glaube, damit erklären, dass bei Warzenkrebs regionäre Recidive in geringeren Graden zu erwarten sind, weil die in der Warze entwickelte Disposition lange Zeit hindurch eine streng abgegrenzte locale bleiben kann. Aber nicht bloss für den epithelialen

Warzenkrebs des Gesichtes, sondern für den flachen Krebs mit homöomorpher Wucherung überhaupt, ergeben sich, was den tödtlichen Ausgang durch Recidiv betrifft, günstigere Verhältnisse, als sie der polymorphen Wucherung namentlich des Unterlippenkrebses zukommen.

Von den 30 Kranken mit Epithelkrebs des Gesichtes sind todt

16	und zwar ohne Recidiv	6
	mit Recidiv	10
		16
am Leben befinden sich 12	und zwar ohne Recidiv	11
	mit Recidiv	1
		12
unvollständig sind		
die Nachrichten bei 2	Kranken	2
30		30

Von den 11 ohne Recidiv am Leben befindlichen gehören 9 den 22 Fällen flachen Krebses und 2 den 8 Fällen tiefgreifenden Krebses an. Ein beträchtliches Uebergewicht also zu Gunsten des flachen Krebses. Auch bei 10 an Recidiv Verstorbenen kommt diess verhältnissmässig zum Vorschein, indem von diesen 10 dem flachen Krebs 6, dem tiefgreifenden 4 zukommen.

Dass die 6 nicht an Recidiv, sondern an den Folgen der Operation oder andern Krankheiten verstorbenen Kranken sämmtlich mit flachem Krebs behaftet waren, ist als zufällig zu betrachten.

Nach Regionen vertheilen sich die 16 Todesfälle wie folgt.

Es treffen auf	6 Schläfenkrebse	4 Todesfälle	mit Recidiv
	6 Wangenkrebse	1 Todesfall	„ „
	6 Nasenkrebse	1 „	„ 3 ohne Recidiv
	3 Stirnkrebse	— „	2 „ „
	3 Oberlippenkr.	1 „	
	2 Kinnkrebse	— „	1 „ „
	1 Ohrkrebs	1 „	
	3 Augenliderkr.	2 Todesfälle	
	30	10	6

Wangen- und Oberlippenkrebse verhalten sich somit am günstigsten.

In 9 Fällen konnte mit Sicherheit eine active Betheiligung der Talgdrüsen nachgewiesen werden,

in 4 von diesen 9 Fällen besteht die operative Heilung seit 9, 6, 5 und 6 Jahren,
Fall Nr. 68, 71, 72 und 73;
in 3 erfolgte der Tod ohne Recidive,
Fall Nr. 62 durch *Tubercul. pulm.* nach 3j. Heilung,
Fall Nr. 63 u. 64 an den Folgen der Operation;
in 1 Falle (Nr. 77) fehlen nähere Nachrichten,
in 1 Falle (Nr. 78) lebt der Kranke mit Recidiv.

Demnach sind Fälle, in denen eine Theilnahme der Talgdrüsen mit Sicherheit nachzuweisen ist, in Betracht der Recidive zu den günstigen zu rechnen.

Dagegen erwies sich der Fall von Schweissdrüsenkrebs Nr. 56 durch rasch aufeinander folgende regionäre Recidive äusserst verderblich.

Zwischen dem ersten Auftreten der Entartung und dem Tod durch Recidiv liegt ein Zeitraum

von	1 Jahr	in 1	Falle
„	1—2 Jahren	„ 2	Fällen
„	2—3 „	„ 2	„
„	3—4 „	„ 1	Falle
„	4—5 „	„ —	„
„	5—6 „	„ 1	„
„	17 „	„ 1	„
	unbekannt	bei 2	Fällen
		10	

Eine ähnliche Verschiedenheit in der Zeit des Ablaufes der Krankheit zeigt sich, wenn man bei den 11 geheilten Fällen nachsieht, wie lange die Krankheit bereits bestanden hatte, bis es zur Operation kam.

Dieser Zeitraum betrug weniger als	1 Jahr	in 4	Fällen
	1—2 Jahre	„ 2	„
	6 „	„ 3	„
	16 „	„ 1	Fall
	17 „	„ 1	„

(Der letzte Fall (Nr. 75) ist unsicher, da bereits 6 Mal Recidiv erfolgt ist und die Heilung seit der letzten Operation erst seit 2 Jahren besteht).

Bemerkenswerth ist jedenfalls, dass unter den 11 geheilten Patienten sich 4 befinden, bei denen es zur Operation kam, ehe die Krankheit ein volles Jahr bestanden hatte.

Was die Zahl der Operationen in jedem einzelnen der 11 Fälle, in dem Heilung eintrat, betrifft, so genügte in 9 Fällen Eine Operation, in Einem Falle war eine zweite nöthig, im Falle Nr. 75, bei dem jedoch die Heilung, wie bemerkt, erst seit 2 Jahren besteht, wurde 6 Mal operirt.

Mit jedem Recidiv vermindert sich somit die Aussicht auf operative Heilung. Eine Heilung von mehr als 2jähr. Bestand kam nach dem 2. Recidiv nicht vor.

Ueber die Zeit der Recidive findet sich Folgendes verzeichnet.

Erste Recidive erfolgte in 15 Fällen und zwar

einige Wochen	—	2	Monate	nach der	Operation	in	7	Fällen
2	—	4	„	„	„	„	3	„
4	—	6	„	„	„	„	1	Fall
6	—	12	„	„	„	„	2	Fällen
in unbekannter Zeit			„	„	„	„	2	„
							15	

Ein 2. Rückfall wurde unter diesen 15 Fällen 7 Mal beobachtet und zwar

einige Wochen bis 1	Monat	nach der	Operation	in	5	Fällen
unbekannte Zeit	„	„	„	„	2	„
					7	

Ein 3. Rückfall unter diesen 7 Fällen kam 5 Mal vor und zwar

einige Wochen bis 1	Monat	nach der	Operation	in	1	Fall
5	Woch.	„	„	„	„	1	„
2¼	Mon.	„	„	„	„	1	„
7		„	„	„	„	1	„
15		„	„	„	„	1	„
						5	

Ein 4. Rückfall wurde 2 Mal beobachtet und zwar

3 Wochen	nach der	Operation	in	1	Fall
unbekannte Zeit	„	„	„	„	1	„
					2	

Ein 5. und 6. Rückfall kam im Falle Nr. 75 vor.

Die Mehrzahl der Recidive erfolgte demnach in den ersten Monaten nach der Operation, keines blieb länger aus als 15 Monate.

Da man bei flachem Krebs, wenigstens so lange die Knochen keinen Antheil nehmen, weniger Anlass hat, Recidive von zurückgebliebenen Keimen abzuleiten, so ist zu vermuthen, dass dem raschen Auftreten der Recidive eine weit entwickeltere regionäre Disposition zu Grunde liegt.

Es starben an Recidiven

nach der	1.	Operation	von	15	Kranken	4	nach	1—4 Jahren
,, ,,	2.	,,	,,	10	,,	2	,,	1—5 Monaten
,, ,,	3.	,,	,,	5	,,	3	,,	einigen Wochen bis $^5/_4$ Jahr
,, ,,	4.	,,	,,	2	,,	1	,,	3 Monaten
						10		

Das Recidiv hatte seinen Sitz

	als erstes,	als zweites Recidiv
in der unvernarbten Wunde	in 1 Falle	in 3 Fällen
in der Narbe u. nächsten Umgebung	,, 12 Fällen	,, 2 ,,
in entfernteren Theilen des Gesichtes	,, 1 Falle	,, 1 Falle
an unbekannter Stelle	,, 1 ,,	,, 1 ,,

Infection der Lymphdrüsen wurde 2 Mal beobachtet. (Nr. 78 Schläfenkrebs und Nr. 55 Augenlidkrebs). In beiden Fällen fanden sich Schleimcysten in den entarteten Lymphdrüsen und war die Zellwucherung am primären Sitz des Uebels im Uebergang zur Polymorphie begriffen.

Die Häufigkeit des Recidives in der Wunde selbst, in der Narbe, sowie in der nächsten Umgebung, mag sie nun auf dem Zurückbleiben von Keimen oder was, wie gesagt, wahrscheinlicher ist, auf einer regionären Neuentstehung beruhen, wird auch für den flachen Krebs des Gesichtes es zweckmässig erscheinen lassen, die Exstirpation mit breitem Saume gesunder Haut vorzunehmen und wenn die untenliegenden Knochen ergriffen sind, dieselben in der dort bezeichneten Weise zu entfernen. Auf diese Art wird man sicher sein, continuirliches Recidiv zu verhüten, regionäres zu verzögern. Infectionsrecidiv ist selten zu fürchten, da nur zwei Mal Lymphdrüseninfection vorkam, und überdiess in Fällen, in welchen die Zellwucherung theilweise polymorpher Art war.

In Betreff der continuirlichen und Infectionsrecidive gestaltet sich demnach die Prognose bei Gesichtskrebs jedenfalls günstiger, als sie sich für den polymorphen Epithelkrebs der Unterlippe herausgestellt hat, und beweisend hiefür ist auch der Umstand, dass

unter den Geheilten sich drei befinden, bei denen die Operation mit beträchtlicher Resection Nr. 66, 67 und 73 des Unterkiefers und des Oberkiefers combinirt werden musste, und ist in dieser Beziehung namentlich Nr. 67, wegen der grossen Ausdehnung, welche das Uebel zur Zeit der Operation erreicht hatte, hervorzuheben, indem dieser Fall dazu ermuthigen kann, trotz so mancher Misserfolge immer wieder von Neuem den Versuch zu machen, weitgediehene Krebse dieser Art operativ zu heilen. Freilich kann gerade in diesem Falle günstig gewirkt haben, dass durch die Operation die anatomische Region, in welcher wahrscheinlich das Uebel wurzelte, der *sinus maxillaris,* vollständig entfernt wurde.

In Betreff der regionären Recidive giebt es unzweifelhaft Fälle, bei denen durch keinerlei Operation dauernde Heilung bewirkt werden kann.

Nirgends kömmt es häufiger vor als gerade bei flachem Epithelkrebs, *ulcus rodens,* des Gesichtes, dass der Versuch gemacht wird, dem Uebel durch wiederholte oberflächliche Aetzungen Einhalt zu thun. Wie nachtheilig solche Versuche wirken, ist zur Gnüge bekannt und wird durch die mitgetheilten Fälle vielfach bestätigt. Versäumung des richtigen Zeitpunctes für die Exstirpation durch Verschlimmerung des klinischen Charakters ist die häufige Folge solcher Versuche, und es dürfte endlich an der Zeit sein, von diesen oberflächlichen Aetzungen abzustehen. Will man überhaupt cauterisiren, so geschehe es wenigstens in einer Weise, bei der die Mortification mindestens einige Linien in die Tiefe dringt und einige Linien über den Rand des Geschwüres hinausgreift.

Tabelle VII. Epithelkre

Nummer.	Name.	Stand.	Alter.	Anfang der Krankheit.		Sitz der Krankheit.	Dauer der Krankhei bis zur erste Operation.
				Alter.	Jahr.		
79	Sichardt, Gg.	Schneider	42	38	1848	Unterschenkel	4 J.
80	Münch, Caspar	Drechsler-meister	49	48	1858	Unterschenkel	1 J.

Nr. 79. Pat. wurde zum ersten Mal in seinem 4. Lebensjahr von Periostitis am Schien heimgesucht, welche mit oberflächlicher Exfoliation endete. Dieser Krankheitsprocess derholte sich in den späteren Jahren mehrere Male. Auch im Jahre 1848 im 38. Leb jahre stellte sich wieder eine entzündliche Anschwellung ein, die aber diessmal keine foliation, sondern die Entstehung eines Geschwüres zur Folge hatte, welches nicht mehr Heilung gebracht werden konnte. 4 J. später (1852) bei Aufnahme des Kranken nahm di Geschwür die vordere Fläche des Unterschenkels ein, 3″ unterhalb des Kniees beginnend 1½ Zoll oberhalb des Fussgelenkes endend. Der Geschwürsgrund ist grobwarzig, un Die Ränder wallartig. Mit der Sonde kann man durch den Geschwürsgrund in die porös wordene Substanz der Tibia eindringen. Der Unterschenkel kann zum Stehen nicht bei werden, wenn man ihn auf seine Festigkeit prüft, so biegt er sich unter der Hand. — putatio cruris. Pyämie. Tod. — Mikroskop. Befund (Präp. Nr. 73): tiefgreifender poly pher Epithelkrebs in allem Wesentlichen übereinstimmend mit dem Befund bei Mür Nr. 80.

Nr. 80. Pat. litt als Knabe 2 Jahre lang an einem Uebel, welches der Beschreibung nichts anderes gewesen sein kann, als Periostitis des Schienbeins mit Ausgang in Nec Der Sitz der Krankheit war das untere Dritttheil des Unterschenkels, und sieben bis Knochenstücke gingen während ihrer Dauer ab. Seit dieser Zeit litt Münch an keiner nenswerthen Krankheit. Bei Ausübung seines Handwerks stiess er sich jedoch häufig di Unterschenkel befindliche Narbe wund. Solche Verletzungen heilten aber stets in weni gen. Im Mai 1858 erlitt er wieder einmal eine Quetschung der narbigen Stelle, dies Ma es eine heftige, und ein Stück Haut ging durch Abreissen verloren. Diese Wunde vern nicht. Nach vierteljährigem Bestand begann die Wundfläche sich zu vertiefen und a breiten, dazu kamen in den letzten Monaten heftige Schmerzen und seit etwa 8 Wo konnte Münch das Bett nicht mehr verlassen, während er bis dahin immer noch zur sein Handwerk betrieben hatte. Bei seiner Aufnahme, Mai 1859, war der Kranke durc schlafraubenden, die ganze Extremität durchzuckenden Schmerzen, so wie durch die l liche Jauchung auf das Aeusserste erschöpft. Das untere Dritttheil des Unterschenke an seiner äusseren und inneren Seite mit einer bräunlichen, festaufsitzenden Narben bedeckt. Das obere Ende dieser Narbenmasse an der innern Fläche des Schienbeins is schwürig zerstört, und das Geschwür hat sich in der anstossenden gesunden Haut a breitet. Es ist 11 Ctm. lang und 6 Ctm. breit. Am oberen Ende ist es kraterförmi eingezogenen, theilweise vernarbten Rändern. Der Grund des Kraters reicht in die stanz des Schienbeins hinein, welches sich an dieser Stelle etwas biegsam erweist. Geschwürsfläche ist mit dicker, gelblicher Flüssigkeit bedeckt; gereinigt zeigt sie ein warziges, rothes Aussehen. Die warzigen Wucherungen sind von sehr verschiedener und Dicke. Die Spalten zwischen diesen Wucherungen sind mit einer gelblichen kä Masse von üblem Geruch erfüllt. Eine Nadel in den Geschwürsgrund eingesenkt

n den Extremitäten.

Operationen.		Rückfälle.		Weiterer Verlauf.	Gesammtdauer der Krankheit.	Nummer.
Art der Operation.	Zeit der Operation.	Zeit des Rückfalles.	Sitz des Rückfalles.			
mp. crur.	23. Dec. 1852	—	—	† 9. Jan. 1852 an Pyaemie	4 J.	79
mp. fem.	11. Mai 1859	kein	Rückfall bis	April 1864	1 J.	80

porösen Knochen. Auch an der äusseren Fläche des Schienbeins ist die Narbenmasse zwei Stellen, jedoch nur in geringem Umfang, ulcerös zerstört. Sonst gleichen diese schwüre in ihrem Aussehen dem an der Innenfläche befindlichen. In der Schenkelgrube rechten Seite befindet sich eine taubeneigrosse Lymphdrüse, derb, unempfindlich und rschiebbar. Münch giebt an, dass diese Anschwellung mit geringen Schwankungen seit nem achten Lebensjahre bestehe. Am 11. Mai 1858, ein Jahr nach der letzten Verwunng, wurde der Oberschenkel im unteren Dritttheil amputirt. (Die Amputation hatte in der Art modificirt, dass ich der Amputation selbst die Unterbindung der *art. femoris superficialis* einen Zoll unterhalb der Theilungsstelle unmittelbar vorhergehen liess. eine Absicht hiebei war, ohne der Wundfläche zu viel Blut vorzuenthalten, den hämostatien Druck in ihrem Bereich zu vermindern. Dadurch hoffte ich die Wundexsudation zu mindern und die Heilung der Amputationswunde zu begünstigen. Auch glaubte ich auf se Art die Arterienligatur in der Wunde selbst entbehrlich machen zu können. Die Heig der Amputationswunden und anderer war nämlich in der letzten Zeit auf hiesiger Klinik ht nach Wunsch von Statten gegangen, es war beinahe immer zu langwieriger Eiterung mancherlei Zwischenfällen gekommen. Um hierin eine Aenderung herbeizuführen, hatte alle mir gegen Hospitalschädlichkeiten zu Gebote stehenden Mittel in Anwendung gecht, aber ohne Erfolg, und so glaubte ich versuchen zu sollen, ob nicht durch Verminderg des hämostatischen Druckes in der Wundfläche Etwas zu erreichen sei. Und in der at schien dieser erste Versuch meine Voraussetzung zu rechtfertigen. Zwar die Ligatur in Wunde konnte ich nicht entbehren, denn obwohl zwischen der Unterbindung der Arterie l der Absetzung der Extremität kaum eine Minute verflossen war, so ergoss sich dennoch viel Blut — nicht rhythmisch, sondern gleichmässig — aus der *art. fem. superfic.*, als sie rchschnitten wurde, dass eine Ligatur derselben nicht zu umgehen war. Dagegen war die undheilung an und für sich und namentlich in Vergleich mit früheren Heilungen ausserentlich günstig. Fortgesetzte Versuche belehrten mich jedoch, dass dieser vermeintliche olg der Methode wohl anderen Ursachen zugeschrieben werden muss, und dass dem Mont des hämostatischen Drucks im Bereich der Amputationsfläche nur ein untergeordneter rth für den Verlauf der Heilung zukömmt. Professor Nussbaum und Regimentsarzt Neurfer, von denen Letzterer nach der Schlacht von Solferino in den Veroneser Spitälern mit sem Verfahren Versuche anstellte, haben mir beide mitgetheilt, dass sie ebenfalls zu einem rativen Resultat gelangt seien. Als ein bemerkenswerthes und constantes Resultat dieser suche ist das rasche collaterale Einströmen des Blutes in das jenseits der Ligatur liegende erienstück hervorzuheben, und wenn dennoch Aneurysmen durch die Hunter'sche Mede geheilt werden, so rührt diess wohl von dem meist vorhandenen atheromatösen Zustand Arterien her, welcher dem Zustandekommen des collateralen Kreislaufes entgegenwirkt. normaler Beschaffenheit der Arterien (traumatisches Aneurysma jugendlicher Personen) tet die Hunter'sche Methode in der Regel Nichts.) — Die Wunde heilte ohne zu eitern,

Nummer.	Name.	Stand.	Alter.	Anfang der Krankheit.		Sitz der Krankheit.	Dauer der Krankheit bis zur ersten Operation.
				Alter.	Jahr.		
81	Hutter, Andr.	Taglöhner	72	71	1854	Ferse	1 J.
82	Leupold, Jos.	Bauer	78	vor	mehreren Jahren	Handrücken	mehrere Jahre

die Kräfte hoben sich in kurzer Zeit und bis April 1864 war ein Rückfall nicht eingetrete An der Schenkeldrüse hatte sich nichts verändert. — Mikroskop. Befund: tiefgreifender po morpher Epithelkrebs. Präp. Nr. 289.

Nr. 81. Pat. erlitt in seinem 20. Lebensjahr beim Steinbrechen eine heftige Quetschu der Ferse. Die gequetschte Stelle brach auf, nach und nach gingen mehrere Knochenstüc ab, zuletzt trat Vernarbung ein. Aber auch in späteren Jahren brach die vernarbte Stc noch einige Male auf, um längere oder kürzere Zeit zu eitern. Ein solcher Aufbruch beste auch gegenwärtig und schon seit mehr als einem Jahre, statt aber wie früher zu vernarbe bemerkte der Kranke, dass vor etwa einem Jahre die Ränder der durchbrochenen Stelle a fingen zu schwellen und ein warziges Aussehen zu bekommen. Von Zeit zu Zeit verkrustet zwar die Theile und hatte es das Aussehen, als sollte Vernarbung eintreten, aber nach d jedesmaligen Ablösen der Kruste zeigte sich, dass die Entartung weiter um sich gegriff hatte, und dass eine zerstörende Ulceration hinzugetreten sei. — Gegenwärtig wird die lin Fersengegend von einem unregelmässig zerklüfteten allenthalben mit blumenkohlähnlich Wucherungen besetzten Geschwür eingenommen, welches ziemlich kreisförmig ist und et 16 Ctm. Durchmesser hat. Der Rand des Geschwürs ist wallartig, ½—1 Ctm. hoch, st abfallend. Die Papillen, welche diesem Rand angehören, stehen dicht gedrängt und si wie feingespitzte Stacheln geformt. Das Geschwür sondert reichlich eine gelblich-brau äusserst übelriechende Flüssigkeit ab, welche Fetzen abgestossenen Gewebes mit sich füh Die Umgebung des Geschwürs ist angeschwollen, derb, blauröthlich, unempfindlich geg

In den drei Fällen von Epithelkrebs am Unterschenkel, welche obige Zusammenstellung anführt, war starke papilläre Wucherung mit Zerklüftung der unterliegenden Gewebe durch eindringende Epithelialmassen vorhanden. Die Epithelwucherung erwies sich polymorph. Im Falle Nr. 81 war es zur Entstehung geräumiger Höhlen gekommen, deren Innenfläche sich grobwarzig erwies und welche mit fettigem Epithelbrei erfüllt waren. Dass die Entartung von der Narbe selbst oder von der an die Narbe angrenzenden Hautpartie ausgieng, ergab sowohl der Verlauf als die mikroskopische Untersuchung. Keiner der drei Fälle zwingt zu der Annahme, der Epithelkrebs habe sich primär und unabhängig von der Haut im Kno-

Operationen.		Rückfälle.		Weiterer Verlauf.	Gesammtdauer der Krankheit.	Nummer.
Art der Operation.	Zeit der Operation.	Zeit des Rückfalles.	Sitz des Rückfalles.			
p. crur.	31. Oct. 1855	kein	Rückfall	† 1. Dec. 1858 an Altersschwäche, 4 J. nach der Operat.	1 J.	81
p. antibr.	14. Juni 1857	nach 1½ J.	in den Lymphdrüsen der Achselhöhle. Im Stumpf?	† 3. Juli 1859	?	82

ck. Von früheren Narben ist nichts mehr zu sehen, Blossliegenden Knochen trifft man ends in der Tiefe, obwohl die Sonde in die Schrunden soweit eindringt, dass man erwar- sollte, sie befinde sich in der Substanz des Fersenbeins. — Die Bewegungen des Fussge- s sind frei und schmerzlos. In der Leistengegend befindet sich eine kastaniengrosse, chiebbare, derbe, gegen Berührung unempfindliche Lymphdrüse. — Am 31. October 1855 le der Unterschenkel amputirt. Am 27. Januar 1856 verliess Pat. nach manchen Zwi- nfällen die Anstalt. Am 1. December 1858 starb er, wie mitgetheilt wurde, an Alters- äche, ohne dass ein Rückfall eingetreten war. — Mikroskop. Befund: tiefgreifender nelkrebs mit starker Papillarwucherung (destruirendes Papillom). Präp. Nr. 157.

Nr. 82. Pat., ein noch ziemlich rüstiger Bauer, litt seit mehreren Jahren an einem Geschwür Handrückens, welches ohne irgend nachweisbare Ursache entstanden, allmählich um sich end, zur Zeit seiner Aufnahme in die Erlanger chir. Klinik (Juni 1857) den ganzen Hand- n eingenommen hatte. Am 14. Juni 1857 wurde der Vorderarm amputirt. Die Ampu- nswunde heilte ohne Störung. Bis zum Januar 1859 blieb Leupold gesund. In diesem te bildete sich laut Nachricht des k. Pfarramts Gräfenberg eine Geschwulst in der Ach- hle, auch schwoll der Amputationsstumpf an. Nähere Nachrichten fehlen. Am 3. Juli starb der Kranke an den Folgen des Recidivs. — Mikroskop. Befund: tiefgreifender elkrebs mit reichlichen Nestern verhornter Zellen und starker papillärer Wucherung. Nr. 215.

chen selbst entwickelt. Von besonderem klinischem Interesse ist, dass in allen drei Fällen der Epithelkrebs an Stellen auftrat, welche in früheren Jahren der Sitz von Necrose gewesen waren. Wenn daher Narben überhaupt für Epithelkrebs disponiren, so scheint diess in besonderem Grade bei Knochennarben am Unterschenkel der Fall zu sein.'

Diess stimmt auch einigermassen mit den Beobachtungen Anderer überein. In einem von Ecker beschriebenen Falle hatte sich bei einem 48jähr. Manne das Uebel an einer Stelle des Unterschenkels entwickelt, welche von Kindheit an der Sitz einer zeitweise sich

schliessenden Fistel gewesen war. Auch traf man in der Tiefe der Entartung auf rundliche Knochenreste. Paget [1]) traf den Epithelkrebs an den unteren Extremitäten nur im Gefolge wiederholter Beschädigungen an. Hannover [2]) sah fünf hieher gehörige Fälle im St. Bartholomew's-Hospital, ferner je einen Fall im St. Georges-Hospital, im Museum of College of Surgeons London, und im pathologisch-anatomischen Museum zu Berlin, im Ganzen also acht, in denen sämmtlich die Krankheit von der vordern Fläche des Schienbeins ausgieng. Hannover giebt an, dass die Krankheit in den meisten Fällen von der Einwirkung äusserer Gewalt abgeleitet wurde, die äussere Gewalt hatte bisweilen viele Jahre vorher eingewirkt, und gewöhnlich Narben hinterlassen, in welchen die Entartung auftrat.

In einem sehr merkwürdigen Falle, der eine nähere Erwähnung verdient, gesellte sich der Epithelkrebs zu einer noch nicht zur Vernarbung gelangten Necrose des Schienbeins. Die Beobachtung wurde von Dittrich [3]) gemacht und gehört dem Jahre 1846 an.

Bei einem 38jähr. Taglöhner bestand seit mehr als 20 Jahren eine Necrose des Schienbeins. Zunahme der Schmerzen im Knochen seit 1½ Jahren veranlasste den Kranken, in der Krankenanstalt Hilfe zu suchen. Es wurde der Oberschenkel amputirt. Der Amputirte gieng an Pyämie zu Grunde. Ueber den anatomischen Befund des kranken Unterschenkels äussert sich Dittrich folgendermassen: »Mit Ausnahme des oberen Viertheils ist der ganze alte Knochen theils völlig abgestossen, theils noch als Sequester vorhanden, und selbst in das obere Vierttheil greift der Necrosirungsprocess von innen aus so ein, dass bloss dünne Schichten der äusseren Knochenlamelle übrig sind. Der ganze übrige Knochentheil ist Neubildung bis herab zum Fussgelenke, welches als solches nicht mehr existirt, sondern eine Anchylose mit dem Sprungbein zeigt, so dass die Neubildung unmittelbar auf diesen Knochen herübergreift. Der neugebildete, eine Hülle um den Sequester bildende Knochen ist stellenweise auffallend derb, zeigt keine bestimmte Osteophytenart, sondern ist bald uneben knorrig, bald spitz- und stumpfstachlig, bald grobblättrig. In diesem Neugebilde nun finden sich im ganzen

---

1) Paget, Lectures on Surgical Pathology 1854. II. p. 455.

2) Hannover, Das Epithelioma 1862. p. 117.

3) Leistungen der pathologisch-anatomischen Lehranstalt zu Prag von April bis Ende September 1846. Prager Vierteljahrsschrift 1847. II. p. 161 u. f.

Umfange und in der ganzen Länge zahlreiche, theils runde, theils längliche, zackige, bohnen- bis haselnussgrosse Geschwürsöffnungen, aus denen sich, sowie aus dem oberen Vierttheile des Knochens von der Tiefe aus eine grosse Menge einer schmutzigbraunen Jauche entleerte. Was dieses Präparat äusserst interessant und lehrreich macht, ist, dass in der Tiefe der knöchernen Neubildung, gleichsam von ihrer inneren Fläche ausgehend, eine andere Art von Neubildung erscheint, welche schon die oberflächliche Untersuchung und noch gewisser das Mikroskop für Epithelialwucherung erklären musste. Es sitzt, wie die Epithelialgeschwülste auf den Lippen, eine ganz ähnlich construirte, aus Pflasterzellen bestehende Masse an der inneren Fläche der Neubildung ziemlich fest auf, scheint (was man namentlich an den Rändern der Oeffnung der neugebildeten Knochen sehr deutlich sieht) mit ihr fest verschmolzen und ragt mit ihrer freien Fläche in die Höhle des Knochens hinein, in welcher sich bis 5 Zoll lange dicke Sequester befinden. Stellenweise ist diese Auflagerung 3 Linien dick, erreicht jedoch in der Tiefe hie und da die Dicke von 1 Zoll. Die secundäre Anordnung der Epithelialzellen erscheint als ein warzig blätteriges Gebilde. Untersucht man andere Stellen des Präparates, namentlich die oberflächlich gelegene Neubildung des Knochens, welche eine von oben bis unten verjauchte Höhle umschliesst, so gewahrt man in dieser Hülle zahlreiche bis thalergrosse Lücken, die jedoch keine Oeffnungen darstellen, sondern von einer weicheren Masse ersetzt werden, die sich wieder als Epithelialgebilde kund giebt; ja im mittleren Drittheil des Unterschenkels sieht man dieselbe Masse an hirsekorn- bis erbsengrossen Stellen wie eingestreut, so dass knöcherne und epitheliale Neubildung gleichsam ineinander verschmolzen ist.«

Aus dieser Beschreibung ergiebt sich 1) eine abgelaufene Necrose, 2) Auskleidung der Knochenhöhle statt mit gewöhnlicher Granulation mit einer zum Theil mächtigen Lage warziger, epithelbedeckter Wucherung, 3) inniges Anhaften dieser Neubildung an den unterliegenden Knochen, namentlich an den Rändern der Oeffnungen, welche in die Knochenhöhlen führen und 4) Auftreten der epithelialen Neubildung in Form discreter Knoten in der Substanz selbst der neugebildeten Knochenrinde.

Da die Haut, welche die Fistelöffnungen umgab, keine warzige Entartung zeigte, so glaubt Dittrich nicht, dass die epitheliale Wucherung von der Haut ihren Ausgang nahm, und auch die über-

wiegende Masse der Neubildung an der Innenfläche der Knochenhöhle schien ihm entschieden dafür zu sprechen, dass die Entartung hier ihren Anfang genommen und den neugebildeten Knochen von Innen nach Aussen derart durchbrochen habe, dass ganze Stücke desselben neuerdings der Necrose verfielen.

Dittrich, den ein allzufrüher Tod der Wissenschaft und seinen Freunden entrissen hat, ist als ein Meister in pathologisch-anatomischen Dingen allgemein anerkannt, ich selbst, der ich das Glück hatte, ihm durch eine Reihe von Jahren als College nahe zu stehen, habe oft genug Gelegenheit gehabt, aus dem reichen Schatze seines Wissens zu schöpfen und seinen klinisch-anatomischen Scharfblick zu erproben, bei aller Achtung jedoch, welche den hervorragenden Leistungen Dittrich's gebührt, glaube ich, dass der vorliegende Befund in Betreff der Entwicklung der epithelialen Afterbildung eine andere Deutung zulässt als die von Dittrich gegebene, und dass sich eine Nachuntersuchung des seltenen, vielleicht einzigen Präparates, welches wahrscheinlich in der Prager Sammlung aufbewahrt wird, in dieser Beziehung verlohnen würde.

Ich vermuthe nämlich, dass eine sachkundig und methodisch durchgeführte mikroskopische Untersuchung senkrechter Durchschnitte der verdächtigen Hautstellen, zunächst am Rande der Cloakenöffnungen unter Benutzung der neuern Untersuchungsmethoden, denn doch eine Betheiligung der epithelialen Bestandtheile der Haut ergeben wird. Diese Betheiligung muss nicht gerade zu papillärer Wucherung geführt haben, sondern kann in einfacher Einsenkung epithelialer Zapfen bestehen. Dass dann später die Wucherung, wenn sie einmal in das lockere und gegen äussere Beschädigungen geschützte Granulationsgewebe eingedrungen war, sich hier an der Innenfläche der Knochenhöhle üppiger entfaltete als in dem dichten und schwieligen Narbengewebe an der äusseren Fläche des Knochens, würde meines Erachtens nichts Auffallendes haben, und keineswegs beweisen, dass die Entwickelung von hier ausgegangen. Etwas Aehnliches wiederholt sich überall, wo eine Entartung von einer dichteren, gefässarmen auf eine lockere gefässreiche Textur übergreift. Jedenfalls wird meine Vermuthung unterstützt durch die Angabe Dittrich's, dass auch die Ränder der Cloakenöffnungen, welche doch gewiss mit Narbengewebe bedeckt waren, die gleiche epitheliale Entartung zeigten, und dass sie hier dem unterliegenden Knochen besonders fest aufsass.

Ferner halte ich für wahrscheinlich, dass die anscheinend isolirten Epithelialeinlagerungen, die sich in der Substanz des Knochens selbst vorfanden, vielleicht doch einen Zusammenhang besitzen, entweder mit der die Innenfläche der Knochenhöhle auskleidenden Wucherung oder mit Wucherungen, welche von der unteren Fläche der Haut aus in den Knochen eingedrungen sind.

Nach einer Mittheilung C. O. Weber's [1]) enthält die Bonner Sammlung einige Fälle von Epithelkrebs am Unterschenkel, welche im Katalog mit der Bezeichnung »Fungus medullaris« versehen sind, und darf einer ausführlichen Besprechung dieser Fälle durch den genannten Autor entgegengesehen werden. Schon vorläufig dürfte hervorzuheben sein, dass diese Bonner Fälle sich von den bisher besprochenen nicht unwesentlich zu unterscheiden scheinen, denn einmal scheinen sie nicht mit einem früheren exfoliativem Knochenleiden noch überhaupt mit einer vorausgegangenen Narbenbildung in Beziehung zu stehen, und dann scheinen sie sich primär im Inneren des intacten Knochens entwickelt zu haben. Das Letztere vermuthe ich, weil C. O. Weber den Epithelkrebs im Knochen »nicht selten« aus dem Bindegewebe der Markcanäle hervorgehen lässt, l. c. p. 343 und weil er das osteosarcomatöse und osteosteatomatöse Geschwür Rust's [2]) zum Theil dem Epithelkrebs einreiht, Rust's Beschreibung aber ausschliesslich auf Gewächse passt, welche sich im Inneren des Knochens entwickeln und, erst nachdem sie den Knochen beträchtlich aufgetrieben haben, seine Rinde und später die Haut durchbrechen. [3])

---

1) C. O. Weber, Chirurg. Erfahrungen u. Untersuchungen. Berlin 1859. p. 357.

2) Rust, Helkologie. Berlin 1841. p. 477 u. f.

3) Rust giebt Taf. XII. Fig. 3 *a* und 3 *b* seiner Helkologie eine Abbildung seines osteosarcomatösen und osteosteatomatösen Geschwüres am Unterschenkel. C. O. Weber bezieht diese Abbildungen mit Bestimmtheit auf Epithelkrebs. Ich glaube, dass er hierin zu weit geht und dass diese nur makroskopischen Abbildungen ebenso gut aufgebrochenes Sarcom oder aufgebrochenen Markschwamm vorstellen können. Uebrigens müsste ich mich sehr irren, wenn Abbildung 3 *a* und 3 *b* nicht ein und demselben Präparate angehörten, indem 3 *b* der senkrechte Durchschnitt von 3 *a* zu sein scheint. Hiefür spricht die ausserordentliche Uebereinstimmung beider Präparate nach Form, Umfang und Sitz, und die Beibehaltung der Ziffer 3 für beide auf der Tafel selbst, während nur der Text (p. 454) diese Abbildungen mit 3 und 4 bezeichnet. Auf Epithelkrebs zu beziehende Abbildungen finden sich ferner nach Paget (l. c. p. 455) und C. O. Weber (l. c. p. 344)

Ohne Zweifel disponiren auch Narben, wie sie vom gewöhnlichen chronischen Unterschenkelgeschwür zurückbleiben, zur Entstehung des Epithelkrebses, ja ich halte es für wahrscheinlich, dass manches einfache Geschwür, welches seit Jahren besteht und zuletzt durch seinen Umfang zur Amputation zwingt, sich allmählich und unmerklich, wie diess bei Lupus hie und da vorkommt, in ein Epithelkrebsgeschwür verwandelt haben mag. Es wird schwer sein, den Anfang einer solchen Umwandlung ohne Beihülfe des Mikroskopes zu erkennen, doch dürfte er durch folgende Umstände angedeutet sein. Bei einem gewöhnlichen Geschwür, mag es auch noch so gross sein, wird bei zweckmässiger Lagerung und guter Pflege in acht bis vierzehn Tagen die Vernarbung beginnen, ist hingegen Epithelkrebs hinzugetreten, so wird zwar eine Reinigung der Geschwürsfläche eintreten können, aber statt zu vernarben wird die Fläche sich vergrössern. Die granulirende Oberfläche eines gewöhnlichen Geschwüres fühlt sich beim Darüberstreichen mit dem Finger, mag auch der Untergrund schwielig sein, immer weich an, weil sie auf ein bis einige Millimeter Tiefe ausschliesslich aus lockerem Bindegewebe und Capillargefässen besteht, ist dagegen Epithelkrebs vorhanden, so ist in das Stroma der Granulation selbst epitheliale Substanz eingelagert, und diese Einlagerung wird der Oberfläche beim Betasten eine eigenthümliche Derbheit verleihen. Die Ränder des Geschwüres werden beim Hinzutreten des Epithelkrebses wohl meistens eine starke Aufwulstung und papilläre Zerklüftung zeigen, die trotz zweckmässiger Lagerung nicht abnehmen und unter dem Einfluss feuchter Wärme rasch zunehmen wird. Eine Nadel in die Geschwürsbasis eingesenkt, stösst bei gewöhnlichem Geschwür alsbald auf den harten Widerstand, welchen das durch osteophytische Auflagerung verdickte und sclerosirte Schienbein leistet, ist Epithelkrebs vorhanden, so wird die Nadel ohne Widerstand in den unterliegenden Knochen eine Strecke weit eindringen können. Doch wird dieses Merkmal erst in einem späteren Stadium hervortreten. Eine Verwechslung mit secundär syphilitischen Geschwüren wird wohl meistens leicht zu vermeiden sein. Abgesehen von den sonstigen Zeichen syphilitischen Ursprunges, welche einem syphilitischen Hautgeschwür am Unterschenkel in den allermeisten Fällen vorausgegangen sein werden

---

bei STANLEY, Illustrations of the effects of disease etc. of the Bones Lond. 1849, ein Werk, welches mir nicht zur Hand ist.

oder neben ihm bemerkbar sind, wird das syphilitische Geschwür dadurch sich auszeichnen, dass es sich auch bei guter Pflege nicht vollständig reinigt, dass es an einem Rande um sich greift, während an einem anderen Rande vielleicht Vernarbung eintritt, und dass seine Ränder meist scharf geschnitten oder leicht unterminirt sind, keineswegs aber den papillären zerklüfteten Bau zeigen. Sollten diese Merkmale nicht ausreichen, so wird wie in anderen zweifelhaften Fällen dieser Art der Erfolg oder das Fehlschlagen einer antisyphilitischen Behandlung nach einem Zeitraume von 14 bis 21 Tagen den gewünschten Aufschluss geben.

Von geringerem Interesse als die Fälle von Epithelkrebs im Anschluss an Narbenbildung scheinen mir jene Fälle von Epithelkrebs am Unterschenkel zu sein, welche sich an einer Hautstelle entwickeln, die einer vorausgehenden pathologischen Veränderung nicht unterlegen ist. Die obige Zusammenstellung enthält keinen Fall dieser Art, und in der Literatur sind nur einige hieher gehörige Beobachtungen verzeichnet. Wenn ich nicht irre, so besitzt die Leipziger Sammlung das Präparat eines Epithelkrebses von ausserordentlichem Umfange, welcher am unteren Theile des Oberschenkels seinen Sitz hat.

War das Uebel durch besondere locale Umstände vorbereitet, so wird man es nicht auffällig finden, dasselbe bei verhältnissmässig jungen Personen anzutreffen. Hannover (l. c. p. 117) erwähnt eines Schienbeinkrebses bei einem 35jähr. Individuum. Mayor eines Epithelkrebses der Fersenhaut, der sich bei einem 28j. Manne aus einer seit 9 Jahren bestehenden Verhärtung entwickelt hatte. Es wiederholt sich hier, was bereits oben bei Besprechung des Lippenkrebses hervorgehoben wurde, dass durch besondere locale Ursachen die anatomische Disposition für Epithelkrebs, die sonst dem höheren Alter angehört, sich an einer beschränkten Stelle vorzeitig entwickeln kann.

In allen drei Erlanger Fällen wurde amputirt. Im Falle Nr. 79 trat der Tod durch Pyämie in Folge der Amputation ein, in Nr. 80 dagegen besteht die operative Heilung bereits fünf Jahre und im Falle Nr. 81 bestand sie durch drei Jahre bis zum Tode des Operirten. Die Zahl dieser Fälle ist natürlich zu gering, um über die grössere oder geringere Gefährlichkeit des Epithelkrebses an der unteren Extremität sicheren Aufschluss zu geben, indessen scheint der gute Erfolg in Nr. 80 und 81 doch auf eine

bessere Prognose hinzudeuten, als sie sich für den Lippenkrebs herausgestellt hat. Diess würde auch mit den sonstigen Umständen stimmen. Denn einmal darf vorausgesetzt werden, dass die Disposition keinen regionären Charakter hatte, sondern eine streng local beschränkte war, insofern sie sich auf Grundlage einer präexistirenden pathologischen Veränderung entwickelte, die selbst ihrer Entstehung nach eine rein locale war, und dann war durch die Operation, Amputation des Oberschenkels, jedenfalls dem Zurückbleiben von Krebskeimen vorgebeugt worden. Unter diesen Umständen ist aber ein regionäres Recidiv kaum, ein continuirliches in gar keinem Falle zu fürchten. Dagegen wird begreiflicher Weise einem Infectionsrecidiv, wenn z. B. zur Zeit der Amputation die Lymphdrüsen der Leistengegend bereits specifisch ergriffen sein sollten, auch durch eine hohe Amputation trotz des ursprünglich streng localen Charakters des Krebsübels nicht mehr vorzubeugen sein. Bei einer Anschwellung der Lymphdrüsen zur Zeit der Operation wird also wie in allen Fällen von Krebsoperationen die Prognose sich jedenfalls zweifelhafter und ungünstiger stellen als ohne solche Anschwellung, ist der Umfang der Anschwellung gering, besteht sie schon seit langer Zeit, rührt sie vielleicht schon von einer dem Krebs vorhergegangenen entzündlichen Krankheit her, hat sie einen stationären Charakter, so kann man hoffen, dass ihr eine specifische Infection nicht zu Grunde liege, so fand sich im Fall Nr. 79 in der Leistengrube eine seit der Kindheit bestehende stationäre Drüsenanschwellung vor, ohne den Erfolg der Operation zu gefährden, ein sicheres Merkmal jedoch, um specifische und entzündliche Anschwellung von Anfang an zu unterscheiden, giebt es meines Erachtens nicht. Schmerzhaftigkeit und Röthe können vorhanden sein ohne entscheidend zu sein.

Je geringer die äusseren Anlässe sind, welche der ersten Entstehung des Epithelkrebses zu Grunde liegen, je mehr sich dieselben aber wegen ihrer Geringfügigkeit der Wahrnehmung entziehen, auf eine desto intensivere und zugleich ausgebreitetere Disposition zu Krebs wird man rechnen müssen. Diese Annahme wird durch den Verlauf des Uebels bei Jos. Leupold Nr. 82 bestätigt. Das Geschwür, welches den ganzen Handrücken einnahm, stimmt, was seinen feineren Bau betrifft, in allen wesentlichen Puncten mit dem Befund bei Caspar Münch Nr. 79 überein, die Amputation wurde so weit entfernt von der kranken Partie vorgenommen, dass an ein

Zurückbleiben von Krebskeimen nicht zu denken war. Diese Bedingungen, unter denen operirt wurde, waren also die gleichen, wie bei C. Münch. Während aber Münch noch heute, nach fünf Jahren, ohne Recidiv am Leben ist, trat bei Leupold 1½ Jahr nach der Operation eine Anschwellung am Stumpf und eine Anschwellung in der Achselhöhle ein, welche nach einem halben Jahre den Tod herbeiführte. Es ist wohl nicht zu bezweifeln, dass sich am Amputationsstumpf von Neuem Epithelkrebs entwickelte, welcher die Anschwellung der Achseldrüsen zur Folge hatte. War diess der Fall, so ist das Recidiv als ein regionäres zu bezeichnen und deutet an, dass die Haut der ganzen Extremität nach und nach der Krebsdisposition anheimfiel und so zur Neuentstehung des Krebses in der Amputationsnarbe Anlass gegeben war. In der That spricht auch die Entstehungsweise des Uebels bei Leupold hiefür, denn während bei Münch ein langjähriges Knochenleiden mit Narbenbildung und wiederholter Beschädigung dem Krebs vorhergieng, hatte sich bei Leupold derselbe in einer vorher normalen Hautstelle unmerklich ohne nachweisbaren Anlass entwickelt.

Auch das höhere Alter des Leupold, welcher im 78. Jahre stand, während Münch zur Zeit der Operation 49 Jahr alt war, weist auf eine stärker entwickelte regionäre Disposition bei Leupold hin.

Die Prognose wird, bei übrigens gleichen Bedingungen, demnach um so günstiger sein, je jünger der Kranke ist und je entschiedener das Uebel durch locale pathologische Vorgänge vorbereitet und durch nachweisbare äussere Anlässe ins Leben gerufen war.

Zum Schluss will ich bemerken, dass mir bei Durchsicht der Literatur in Betreff der Epithelkrebse an den Extremitäten kein Fall begegnet ist, in dem die Krankheit ihren Anfang in der Haut der Hohlhand oder Fusssohle (inclus. Finger und Zehen) gehabt hätte, dagegen kam ein Uebergreifen von der Rückenfläche auf die Hohlhand und Fusssohle vor. So war es in Nr. 82 und auch in dem Pott'schen Falle (Paget l. c. p. 417) scheint das Uebel vom Rande auf die Hohlhand übergegriffen zu haben. Ich glaube, dass diess auf einer anatomischen Eigenthümlichkeit beruht, durch welche sich die Haut der Hohlhand und Fusssohle von anderen Hautpartieen unterscheidet. Diese Eigenthümlichkeit besteht in einer ausserordentlichen Mächtigkeit der epidermoidalen Hornschicht und in der gänzlichen Abwesenheit von Haarbälgen und Talgdrüsen. Durch

die mächtige Hornschicht werden gewiss mannichfache schädliche Einflüsse von dem Stratum MALPIGHII abgehalten, denen das weniger geschützte Stratum MALPIGHII anderer Hautstellen ausgesetzt ist, und ebenso wird durch den Mangel an Haarbälgen und Talgdrüsen der Einwirkung mancher Gelegenheitsursache vorgebeugt sein. Soll-

Tabelle VIII. Epithelkr

Nummer.	Name.	Stand.	Alter.	Anfang der Krankheit.		Sitz der Krankheit.	Dauer d Krankhe bis zur er Operatio
				Alter.	Jahrzahl.		
83	Müller, Gg.	Taglöhner.	30	30	1836	Vorhaut	einige M
84	Plank, Joh.	Schäfer	60	59	Sommer 1836	Eichel	1 J.

Nr. 83. Pat. litt an einer angeborenen Phimosis, seit 15 J. hatte er Schmerzen vor während des Harnlassens, da der Harn durch die sehr enge Vorhautöffnung nicht gel abfliessen konnte. Seit 6 Wochen hat sich an der Vorhaut ein Geschwür gebildet. Bei s Aufnahme fand man die Vorhaut mit fünf rundlichen Erhöhungen bedeckt [deren Oberf warzig ist]. Neben der Vorhautöffnung ist eine dieser Erhöhungen ulcerös durchbro Die ganze Vorhaut ist verdickt und hart, so dass man die Eichel nicht durchfühlen k Eigenthümliche, längs des Penisrückens sich erstreckende lancinirende Schmerzen, le Anschwellung der Leistendrüsen. Pat., obwohl 30 J. alt, macht den Eindruck eines stu 16j. Knaben. Bartwuchs und Schamhaar wenig entwickelt. — Die entartete Vorhaut w exstirpirt und dabei zeigte sich, dass auch die innere Platte derselben ulcerös durchbro war und dass sich die Ulceration auf das *frenulum* erstreckte. Die Eichel ist klein und Depressionen entsprechend den knotigen Härten der Vorhaut. Heilung. Nach einige naten kam er wieder mit einer Excoriation der Operationsnarbe. Ausserdem hatte e Phlegmone in der rechten Kniekehle, und Immobilität der Mandibula durch Narbe Wangenschleimhaut verursacht. Behandlung und Verlauf dieser intercurrirenden Kran ten übergehe ich. Die operirte Stelle der Präputialnarbe wurde unterdessen täglich mit *nitr.* geätzt, ohne zu heilen. Bei seiner 3. Aufnahme (Nov. 1838) stellte sich heraus, da Phlegmone am Oberschenkel mit *Necrosis femoris* zusammenhieng. Das Eichelgeschwü jetzt sechsergross, hatte einen harten, speckigen Grund, umgeworfene Ränder, zum sinuös unterminirt. Die Umgebung des Geschwüres ist fast bis zur Mitte der Penis höc und hart. Die Leistendrüsen beiderseits beträchtlich geschwollen und empfindlich. I currirendes Erysipel des kranken Oberschenkels und andere Umstände liessen es auch Mal nicht zur Amputation des Penis kommen. Der Kr. verliess die Anstalt. Als er in 1838 wiederkehrte, hatte das Geschwür $1\frac{1}{2}''$ und $1''$ Durchmesser. Die untere Hälft Eichel ist zerstört. DasGeschwür blutet zeitweise und ist sehr schmerzhaft. Auf dem R des Penis befindet sich eine haselnussgrosse bewegliche harte Anschwellung, wie an Strange befestigt, am rechtseitigen Samenstrang eine bohnen- und eine welschnussg

ten daher Fälle von Epithelkrebs der Hohlhand und der Fusssohle vorhanden sein oder vorkommen, was sehr wahrscheinlich ist, so würde es von Wichtigkeit sein, dieselben auf das Verhalten des Stratum MALPIGHII und der Schweissdrüsen zu untersuchen.

Harn- und Geschlechtswerkzeuge.

Operationen.		Rückfälle.		Weiterer Verlauf.	Dauer der Gesammtkrankheit.	Nummer.
t der ration.	Zeit der Operation.	Zeit des Rückfalls.	Sitz des Rückfalls.			
stirp. Vorhaut	26. Aug. 1836	n. 3 Mon.	Narbe			83
ustic.	v. Nov. 1836 bis Febr. 1837	alsbald	Narbe			
ut. des enis	8. Mai 1838	nach wenig Wochen	Narbe u. Inguinaldrüsen			
den der sten-üsen	22. Mai 1838	alsbald	Inguinaldrüsen	† 2. Mai 1839 an Recidiv	3 J.	
ut. des enis	15. Aug. 1837	kein Recidiv	bis zum Tode	† 23. Dec. 1854 an Nervenschlag	1 J.	84

wellung gleicher Art wie die auf dem Rücken des Penis. — Amputation des Penis. g der Wunde. — Drei Wochen später wurden die Leistendrüsen durch einen Ein- blossgelegt und um ihre Basis eine Ligatur geschnürt. Kaum hatten sich in Folge die beiden Drüsen brandig abgestossen, so zeigte sich neue Anschwellung in der offe- unde, gegen die sich Versuche mit dem LEGRAND'schen Aetzmittel (1 Theil Gold, le Salzsäure, 1 Theil Salpetersäure) unwirksam erwiesen. Die Angabe des Journals, am 7. Juli 1838 geheilt entlassen worden, bezieht sich wohl nur auf die Amputations- Nach Ausweis des Kirchenbuches starb Müller am 2. Mai 1839 und dass dem Tod efgreifende Entartung der Leistendrüsen vorhergieng, daran ist wohl nicht zu zwei- — Mikroskop. Befund (Präp. Nr. 83 *a* und *b*) der entarteten Vorhaut ergab üppige pa- Wucherung und Einlagerung epithelialer Massen im Bindegewebe. — An vielen Stel- utlicher Zusammenhang dieser epithelialen Einlagerung mit den interpapillären Epi- .. Reichliche Nester verhornter Zellen. Das amputirte Penisstück ist ebenfalls ange- it theilweise verhornten Epithelmassen, sowohl was die fibröse Hülle als die *corpora osa* selbst betrifft. Ein Theil der Epithelmassen scheint in den Cavernen der Schwell- zu liegen.

r. 84. Das Uebel begann vor 1 J. mit der Entstehung kleiner Bläschen am oberen und n Umfang der Eichel. Bei Aufnahme des Kr. waren Eichel und Vorhaut in eine faust- Geschwulst verwandelt. Die Oberfläche der Geschwulst ist blumenkohlartig, aus den nitten sickert eine gelbliche, schmierige, süsslich riechende Flüssigkeit aus. Die Ge- st ist weich, schmerzlos. Der Urin kommt aus der Mitte einer links gelegenen Abthei- er Geschwulst, ohne dass man das *orif. urethr.* mit einer Sonde entdecken kann. — nke Samenstrang ist etwas verdickt, aber weich, unempfindlich, einige Leistendrüsen erbsen- bis kirschgross, weich. — Amputation des Penis. Heilung. Die nähere Be- ung des amputirten Stückes erweist, dass die blumenkohlartige Wucherung grösstenvom hinteren Umfange der Eichel und der Innenfläche der Vorhaut stammt. Doch ist er vordere Abschnitt der Eichel im Zustand papillärer Wucherung. — Die mikroskop.

Nummer.	Name.	Stand.	Alter.	Anfang der Krankheit.		Sitz der Krankheit.	Dauer d Krankhe bis zur ers Operatio
				Alter.	Jahrzahl.		
85	W.	Privatier	54	54	Herbst 1850	Eichel	1 J.
86	B. . . . ., Jos.	Uhrmacher	49	49	Frühling 1851	Eichel	¼ J.
87	Lienhard, Joh.	Taglöhner	64	63	Herbst 1855	Vorhaut	¼ J.
88	Zapf, Jos.	Taglöhner	56	53-54	1854 oder 1855	Eichel u. Vorhaut	2—3 J
89	Sturm, Conrad	Weber	46	46	Sommer 1859	Eichel	¾ J.
90	Hoffmann, Kath.	Kutschers-wittwe	62	60	1854	Grosse Schamlippe u. Clitoris	2 J.

Untersuchung (Präp. Nr. 77) ergab vorwiegend papilläre Wucherung und Zerklüftung, thelmassen, die ins Parenchym einwachsen, ohne sich unterminirend auszubreiten. Spär Nester verhornter Zellen theils in den tiefliegenden Epithelmassen, theils in den epithel Ueberzügen der Papillen. — Diagnose: tiefgreifender Epithelkrebs mit vorwiegender p lärer Wucherung und spärlichen Nestern verhornter Zellen.

Nr. 85. Das Uebel begann vor 1 J. als kleiner harter Knoten an der Eichel, welcher unter lancinirenden Schmerzen rasch ausbreitete, so dass nach 4 Wochen schon die Eichel ergriffen war. Der hervorragendste Theil der Anschwellung brach auf und wurd einem kraterförmigen Geschwür. Bei Aufnahme des Kr. ist der ganze Penis bis auf 1 von der Wurzel entfernt in eine harte, unförmliche, höckerige Masse verwandelt. Das Ei geschwür hat 1½″ Durchmesser. — Amputation des Penis. Heilung. — Die mikros Unters. ergab: Epithelialkrebs, Präp. u. nähere Angaben fehlen.

Nr. 86. Das Uebel begann vor ½ J. als Knötchen auf der oberen Fläche der Ei Bei Aufnahme des Kr. hatte sich die Entartung bereits über den ganzen Penis bis an d Wurzel verbreitet. — Amputation des Penis. Heilung. — Die damalige mikroskop. U suchung ergab »Epithelialkrebs«, nähere Angaben fehlen, ebenso das Präp.

Nr. 87. Vor ¼ J. entstand eine Warze an der Vorhaut, welche bald zu schwäre fieng. Bei Aufnahme des Kr. ist der Penis bis auf 1 Zoll von der Wurzel mit einer Gesch fläche bedeckt. Das Geschwür hat einen zerklüfteten Grund und ist reichlich mit blu kohlartigen Auswüchsen besetzt. Der Urin geht wie durch ein Sieb ab. Von Vorhaut Eichel ist nichts mehr zu unterscheiden. Amput. des Penis. Heilung. — Mikroskop fund: tiefgreifender Epithelkrebs mit zahlreichen grossen Zapfen verhornter Zellen in schwürsuntergrunde. Präp. fehlt.

Nr. 88. Das Uebel begann vor 2—3 J. Bei seiner Aufnahme sind Eichel und Vo theilweise zerstört, der Rest in eine Geschwürsfläche mit papillärer Wucherung umge delt, der Penis hinter der Geschwürsfläche hart und höckerig. — Amputation des Penis. lung. — Mikroskop. Befund (Präp. Nr. 220): tiefgreifender Epithelkrebs, reichliche N verhornter Zellen.

Nr. 89. Vor 1 J. entstand ein kleines Geschwür neben dem *orific. orethr.*, welches verschiedener Heilversuche zerstörend um sich griff. Dabei heftige Schmerzen. Bei nahme des Kr. war der grösste Theil der Eichel bereits zerstört. Das Geschwür ist ze

Operationen.		Rückfälle.		Weiterer Verlauf.	Dauer der Gesammtkrankheit.	Nummer.
Art der Operation.	Zeit der Operation.	Zeit des Rückfalls.	Sitz des Rückfalls.			
mput. des Penis	14. Aug. 1851	weitere Nachrichten konn		ten nicht erhalten wer	den	85
mput. des Penis	9. Sept. 1851	weitere Nachrichten konn		ten nicht erhalten wer	den	86
mput. des Penis	17. Jan. 1856	kein Recidiv bis zum Tode		† 7. Juli 1856 an Abzehrung	¼ J.	87
mput. des Penis	10. Juli 1857	kein Recidiv bis zum Tode		† 23. April 1863 an Zehrfieber	2—3 J.	88
mput. des Penis	30. Apr. 1860	kein Recidiv bis 1. April 1864			¾ J.	89
Excision	20. Nov. 1856	Der Tod trat ein, ehe die Operationswunde geheilt war		† 14. Dec. 1856 an Apoplexia cerebri	2 J.	90

speckig und hat auf die *corp. cavern. penis* übergegriffen. Die letzteren fühlen sich r das Geschwür hinaus bis an die Wurzel hart an. Amputation im Niveau der Schamfuge, Anheftung der Urethralschleimhaut an die Cutis. — Heilung. — Der mikroskop. und (Präp. Nr. 290) ergiebt epitheliale Wucherung von der Oberfläche unterminirend in Tiefe eindringend. Colossale Zapfen verhornter Zellen, nesterförmig angeordnet, in junge enmassen eingebettet. Die epitheliale Einlagerung zum Theil in den Bluträumen des caverGewebes liegend. Mässige papilläre Wucherung. Diagnose: tiefgreifender Epithelkrebs.

Nr. 90. Vor 2 J. bemerkte Pat., nachdem längere Zeit Jucken vorhergegangen war, ein nes Knötchen an der unteren Hälfte der linken gr. Schamlippe. Ein Jahr später fieng es Knötchen zu wachsen an, wurde schmerzhaft und brach zuletzt auf. Das Geschwür rrösserte sich rasch und gab ein Mal zu einer beträchtlichen Blutung Anlass. Bei Aufme der Pat. war das ganze linke *labium maj.* sowie die Clitoris geschwollen und hart. Innenfläche des Labium ist in eine unregelmässige Geschwürsfläche umgewandelt, welche e blaurothe Ränder hat, sich 1 Ctm. weit in die Scheide hineinerstreckt und sich auch auf Clitoris ausgebreitet hatte. Die Vaginalwand, welche an den Geschwürsrand angrenzt, ormal und verschiebbar. Dagegen setzt sich die Labialanschwellung gegen die Leistenend zu als ein apfelgrosser festsitzender Tumor fort, der von dunkelgerötheter Haut rzogen ist. Beim Betasten fühlt man, dass dieser Tumor aus drei kugligen Abtheilungen eht, unterhalb dieses Tumor fühlt man eine verschiebbare, vergrösserte Lymphdrüse. h auf der rechten Seite ist eine bohnengrosse bewegliche Lymphdrüse zu fühlen. Die ration bestand in Exstirpation des Geschwüres und der vergrösserten Lymphdrüse linseits. Bei Entfernung der letzteren erwies sich das umgebende Zellgewebe speckig infil, brüchig, eine Lymphdrüse borst und entleerte einen krümlichen rahmähnlichen Brei. zehn Tage nach der Operation, als die Operationswunde in voller Heilung begriffen war, te sich von Neuem Fieber, jedoch mässigen Grades ein, das Fieber (Pulsfrequenz, Temtur und Schwäche) nahm in den folgenden Tagen zu. Pat. klagt über heftigen Kopfnerz, Schwindel. Am 3. Tage verlor sie das Bewusstsein und am 7. Tage starb sie unter Zeichen des Lungenödems. Die Section ergab an der Operationsstelle, sowie an den envenen keinerlei pyämische Veränderungen. Im rechten *corpus striatum externum* ein her wallnussgrosser apoplectischer Heerd, daneben ein erbsengrosser, das umgebende mark auf 1½ Zoll im Umkreis gelblich gefärbt von gallertiger Resistenz. Oberhalb des

Nummer.	Name.	Stand.	Alter.	Anfang der Krankheit.		Sitz der Krankheit.	Dauer der Krankheit bis zur ersten Operation.
				Alter.	Jahrzahl.		
91	Ludwig, Marie	Lehrers-wittwe	68	68	Sommer 1857	Grosse Schamlippe, Scheide	6—8 Mon.
92	Schienhammer, J.	Bauer	60	59	1857	Pars membr. et prostat. urethrae	?

corp. mamill. dextr. eine bohnengrosse, schwarz pigmentirte, derb anzufühlende Stelle. Lungenödem in den unteren Lappen. Sonst nichts, was auf die letzte Krankheit Bezug gehabt hätte. — Die mikroskop. Untersuchung der exstirpirten Theile ergab sowohl für das Labialgeschwür als für die Lymphdrüsen polymorphen Epithelkrebs. Präp. Nr. 205. Doch herrscht in den Lymphdrüsen kleinzellige Wucherung mit schleimiger Erweichung vor und kommen Anhäufungen von unverkennbar epithelialer Beschaffenheit, i. e. concentrisch geschichtete Massen platter, z. Th. verhornter Epithelien nur spärlich zum Vorschein.

Nr. 91. Vor einem halben Jahre zeigte sich ein hartes Knötchen an der linken gr. Schamlippe, welches allmählich grösser wurde und zuletzt aufbrach. Bei Aufnahme der Kranken fand man am linken *lab. maj.* ein flachhandgrosses, zur Hälfte in der Scheide versteckes, vom *orific. urethrale* bis fast zur hinteren Commissur greifendes Gewächs, dessen ganze Oberfläche exulcerirt ist. Die Geschwürsfläche zeigt grobwarzige, blumenkohlartige Wucherungen, vielfach zerklüftet, die Ränder sind wallartig, z. Th. überhängend. Das Gewächs ist hart, höckerig, geht wenig in die Tiefe und ist vollkommen beweglich. An den Leistendrüsen beider Seiten nichts Anomales zu bemerken. Exstirpation. Heilung. — Drei Monate nach der Operation (März 1858) fiengen die Leistendrüsen links an grösser und hart zu werden, im Herbst dieses Jahres gesellten sich dazu Knoten und Knötchen in der Bauchhaut in und unter der Haut des Oberschenkels sowie in der Nachbarschaft der Operationsnarbe. Der Aufbruch erfolgte und führte zu einer ausgedehnten und erschöpfenden Verjauchung, welche Dec. 1858 mit dem Tode endete. — Die Section ergab ulceröse Zerstörung der entarteten Lymphdrüsen, zahlreiche Knoten von Stecknadelkopf- bis Erbsengrösse im subcutanen Zellgewebe, in der Cutis, sowie in den Muskeln am oberen Drittheil und vorderen Umfange des Oberschenkels. — Die mikroskop. Untersuchung des Operationspräparates, welches verloren gegangen ist, hatte tiefgreifenden Epithelkrebs mit zahlreichen Nestern verhornter Zellen ergeben. Das Sectionspräparat Nr. 506, welches aus den entarteten Leistendrüsen und kleinen Zellgewebe- und Muskelknoten besteht, zeigt keine Zellenwucherung epithelialen Charakters. In den markig infiltrirten Lymphdrüsen finden sich zwar stecknadelkopf- bis erbsengrosse Höhlen, welche theils schleimige Flüssigkeit enthalten, während andere mit einem krümlichen weissen Brei gefüllt sind. Aber auch dieser Fettbrei enthält keine Epithelien, sondern nur feinkörnigen Detritus. Die kleinen und kleinsten Knötchen im Bindegewebe finden sich vorzüglich längs der Gefässe, sitzen zum Theil deutlich in der Adventitia und lassen sich von kleinzelliger circumscripter Wucherung des Bindegewebes nicht unterscheiden.

In obigen 7 Fällen von Peniskrebs gieng die Entartung 4 Mal von der Eichel, 2 Mal von der Vorhaut aus (Nr. 83 von der inneren, Nr. 87 von der äusseren Vorhautfläche), in 1 Fall ist über den ursprünglichen Sitz nichts notirt.

Fünf von den 7 Fällen konnte ich mikroskopisch genau untersuchen, und sowohl in diesen, als nach den vorhandenen Notizen in

Operationen.		Rückfälle.		Weiterer Verlauf.	Dauer der Gesammtkrankheit.	Nummer.
Art der Operation.	Zeit der Operation.	Zeit des Rückfalls.	Sitz des Rückfalls.			
Excision	20. Jan. 1858	nach 4 Woch.	Lymphdrüsen der Leistengegend und Umgebung	† Dec. 1858 an Rückfall	1½ J.	91
Incision	15. Juni 1858			† 3. Juli 1858 an Pyämie	1 J.	92

Nr. 92. Pat. leidet schon seit vielen Jahren an Beschwerden beim Harnlassen und weiss weder an eine Ursache noch an die Art und Weise, wie diese Beschwerden auftraten, zu nern. Im vorigen Jahr gieng der Urin nur mehr tropfenweise unter grosser Anstrengung Darauf folgte unwillkürlicher Abgang des Harns. Eine damals (Febr. 1854) mit dem eter vorgenommene Untersuchung verursachte heftigen Schmerz in der Prostatage-l. Bald darauf trat eine Anschwellung am Damme auf, welche aufbrach und seitdem fand uernder Abfluss von Eiter und Urin aus einigen in der Nähe des rechten Sitzbeinhöckers dlichen Fistelöffnungen statt. Zeitweise fliesst auch Blut ab. Bei Aufnahme des Pat. rt dieser Abfluss noch fort. Beim Einbringen eines Catheters in die Harnröhre stiess ich r Höhe der *fossa navicularis* auf eine ziemlich enge ringförmige Strictur. In der *pars branac.* angekommen fand die Catheterspitze beträchtlichen Spielraum, stiess aber dann, in die Blase einzudringen, an einen rauhen, festsitzenden Körper, den ich für einen im enhalse und der *pars prostat. urethrae* liegenden Stein hielt. Die Strictur wurde in we-Tagen nach der LIZARS'schen Methode erweitert, und dann nahm ich die Spaltung der *membran. urethrae* vom Damme aus vor, um den Stein zu extrahiren. Bei dieser tung traf ich auf eigenthümlich brüchiges Gewebe, welches sich in Bröckeln ablöste und vermeintliche Stein erwies sich als der blossgelegte mit Harnsalzen incrustirte untere l der Schambeinfuge. — Die mikroskop. Untersuchung der verdächtigen Weichtheile Epithelkrebs mit reichlichen Nestern verhornter und verfetteter Zellen. Von jeder wei-Operation stand ich nun ab. Der Tod erfolgte drei Wochen später durch Pyämie. Die on ergab ulceröse Zerstörung der Harnröhre, anfangend an dem vorderen Drittheil der tata bis zum *bulbus urethrae*. Statt der Urethra findet sich in dieser Strecke eine hüh-grosse, unregelmässig ausgebuchtete Höhle, deren Wandungen mit necrotischen Gewebs-n besetzt sind. Die Reste der hier grösstentheils brandig zerstörten Neubildung bestehen ärlichen Warzen von Kolbenform, welche hie und da in die Höhle hineinragen, und in ich brüchiger Einlagerung, die auf dem senkrechten Durchschnitt sichtbar wird. — Die oskop. Untersuchung (Präp. Nr. 261) ergab, dass diese gelblich brüchige Einlagerung epi-lerNatur ist. Concentrische Haufen verhornter Epithelien in ein Keimlager junger Epithe-eingebettet finden sich in grosser Menge. Die Einlagerung erstreckt sich einige Linien unter die Schleimhaut des an die Ulceration angrenzenden Stückes der Harnröhre, und ie Schleimhaut von unten her aufgehoben, auch in dem cavernösen Gewebe des *bul-rethare* sind epitheliale Massen eingesprengt.

den beiden übrigen Fällen war der Epithelkrebs von der tiefgreifenden polymorphen Art. In allen Fällen, mit Ausnahme von Nr. 88 und 89, war die epitheliale in die Tiefe dringende Wucherung verbunden mit jener üppigen papillären Wucherung des Stroma's, welche bekanntlich zur Aufstellung einer eigenen warzigen Art des Epithelkrebses geführt hat. SCHUH, der als den Lieblingssitz dieser

seiner dritten Form des Epithelkrebses die Eichel und Vorhaut bezeichnet, giebt eine sehr anschauliche Beschreibung dieser manchmal zu Faustgrösse heranwachsenden blumenkohlähnlichen Gewächse. In der That ist der äussere Anblick der Krankheit ein völlig anderer, wenn die papilläre Wucherung fehlt, und wenn ich dennoch diese Wucherung nicht als Eintheilungsmoment gelten lassen will, so stütze ich mich auf die Anschauung, dass die in die Tiefe dringenden Epithelien das Charakteristische sind, diese aber in der Tiefe in gleicher Weise mit oder ohne papilläre Wucherung zerstörend um sich greifen und dass die papilläre Wucherung im Verlauf der Krankheit zurückgehen kann. Doch tritt hier schärfer als anderswo ein bemerkenswerther Unterschied in dem Verhalten der eindringenden Epithelien hervor. Entweder kommt es zur Entwicklung des Förster'schen destruirenden Papillom's, oder die eingedrungenen und fortwuchernden Epithelien führen zur Bildung compacter adenoider Massen mit Einschluss zahlreicher concentrischer Zellengruppen in verschiedenen Stadien der regressiven Umwandlung. Je stärker die papilläre Wucherung an der Oberfläche hervortritt, desto mehr darf man auch in der Tiefe auf papilläre Wucherung in Spalt- und Höhlen-Wänden rechnen. Je nackter und härter dagegen die Geschwürsfläche ist, desto zahlreicher werden in der Tiefe der höckerigen harten Umgebung die Epithelmassen, Cancroidzapfen etc. sein.

Ueber die Entwicklung des destruirenden Papillom's [1]) habe ich auf Grund meiner mikroskopischen Untersuchungen folgende Ansicht. Für das Primäre halte ich das Einwachsen der Epithelmassen, durch diese wird das Stroma auseinandergedrängt, nun erweichen und verfetten die central gelegenen Zellen, es entsteht eine mit Epithelbrei gefüllte Höhle, in welche das Stroma der Höhlenwand neue Papillen treibt. Die Action des Stroma's ist hier offenbar eine lebhaftere, als wenn auf das Einwachsen der Epithelien unmittelbar die Ulceration folgte. Man wird daher vermuthen können, dass ein stark ausgesprochener papillärer Charakter des Epithelkrebses auf einen verhältnissmässig besseren Zustand des gefässhaltigen Stroma's schliessen lässt, als er bei der höckerigen, tiefgreifenden, rasch ulce-

---

1) Bei C. O. Weber, Chir. Untersuchungen Taf. VI. Fig. 5 findet sich eine gute Abbildung, welche den senkrechten Längendurchschnitt eines destruirenden Papillomes der Eichel und Vorhaut darstellt.

rirenden Form ist. Hiefür spricht auch, dass sich solche blumenkohlartige Gewächse selbst von ausserordentlichem Umfang Monate lang halten können, ohne zu ulceriren. Sie nässen wohl an der Oberfläche, sind stellenweise mit Krusten belegt, die Spalten zwischen den einzelnen Warzengruppen sind mit einem smegmoiden, stinkenden Epithelbrei gefüllt, aber Ulceration, ulceröser Substanzverlust des gefässhaltigen Stroma's ist nicht vorhanden. Wahrscheinlich ist ein höherer oder geringerer Grad von Atherom der kleineren Arterien nicht ohne Einfluss auf diese Verschiedenheit in dem Verhalten des Stroma's, und ich vermuthe, dass bei weitgediehenen Atherom dauerhafte papilläre Bildung nicht mehr zu Stande kommt, sondern alsbald die Ulceration sich an das Einwachsen der Epithelien anschliesst.

Es ist übrigens keine Frage, dass die papilläre Wucherung, welche zuletzt zu so bedeutendem Umfang heranwächst, ihrem äussern Aussehen nach von papillärem Condylom nicht wohl unterschieden werden kann. Ja selbst das Mikroskop wird nicht im Stande sein, einzelne Papillen, welche von einem Epithelkrebs stammen, von anderen zu unterscheiden, die syphilitischen oder sonstigen Ursprunges sind. Diese Unterscheidung wird nur möglich, wenn die Krebspapille in ihrem gefässhaltigen Stroma selbst epitheliale Massen einschliesst, was bei Papillen anderen Ursprunges nicht vorkommt. Nun darf man aber nicht darauf rechnen, in jeder einem Epithelkrebs entnommenen Papille solchen Epitheleinschluss zu finden, ja gerade bei Peniskrebsen mit starker papillärer Wucherung wird man in hunderten und tausenden dieser Papillen vergeblich nach Epithelien im gefässreichen Stroma der Papillen suchen. Die einzelne Papille enthält also nichts Charakteristisches, aber ebenso wenig die Vereinigung der einzelnen Papillen zu Gruppen. Bei Krebs wie bei Syphilis entstehen die gleichen blumenkohlartigen Massen, durch das Zusammendrängen kleinerer und grösserer Warzengruppen, in beiden Fällen wird man bei Reinigung der Oberfläche, die freien Enden der finger- oder keulenförmigen Papillen wahrnehmen, als rothe Puncte, wenn sie nackt sind, als weisse Spitzen wenn sie ihres epithelialen Ueberzugs noch nicht beraubt sind. In beiden Fällen sind die papillären Interstitien mit einem übelriechenden Epithelbrei angefüllt, und wenn auch vielleicht der Geruch bei Syphilis ein anderer ist als bei Krebs, so würde dieser Unterschied am allerwenigsten für die Diagnose verwerthbar sein.

Auch die Verbreitungsweise gewährt keine Sicherheit; es ist zwar nicht zu läugnen, dass beim Epithelkrebs in der Regel eine einzige primäre Wucherung vorhanden ist, welche sich nach allen Richtungen ausbreitet, während man die Condylome über eine Region verbreitet, z. B. Eichel, Vorhaut, an verschiedenen getrennten Stellen, gleichzeitig oder hintereinander hervorsprossen sieht, hie und da sieht man aber das Gleiche an der Eichel und Vorhaut auch bei Epithelkrebs, was unter der Voraussetzung, dass eben die ganze anatomische Region für Krebs bereits disponirt sei, gerade nicht auffallen kann.

Weder die Form und der feinere Bau der einzelnen Papille, noch ihre Gruppirung, noch die Art ihrer Ausbreitung gestatten demnach eine sichere Unterscheidung und doch ist eine solche im höchsten Grade wünschenswerth, denn von dieser Unterscheidung wird es abhängen, ob man sich zu einer verstümmelnden Operation entschliessen soll, oder ob man es auf den Erfolg einer antisyphilitischen Behandlung ankommen lassen darf.

Ich weiss wohl, dass in den allermeisten Fällen die Diagnose nicht zweifelhaft sein wird, die vorhergegangenen oder begleitenden Erscheinungen secundärer Syphilis, Condylome an anderen Körpertheilen werden jede Ungewissheit fernhalten, mir selbst ist auch bis jetzt kein Fall vorgekommen, in dem die Diagnose geschwankt hätte, denn in allen Fällen war die krebsige Entartung in ein späteres Stadium eingetreten. Höckerige Härte der Haut in der Nachbarschaft der papillären Wucherung, Zerklüftung der papillentragenden Textur liessen keinen Zweifel aufkommen. Wie aber ist es, wenn man die ersten Stadien zu sehen bekömmt, wenn der Untergrund und die Umgebung keine Härte wahrnehmen lässt, wenn die papilläre Wucherung noch mit dem äusseren oder inneren Vorhautsplatte frei verschiebbar ist, wenn die Oberfläche der Eichel noch keinerlei in die Tiefe dringende Zerklüftung wahrnehmen lässt. Mag immerhin ein epitheliales Einwachsen im Falle des Krebses, wie ich vermuthe, bereits im Gange sein, für eine der Operation vorausgehende Diagnose hilft diess nichts, weil dieses Verhalten erst nach der Operation am senkrechten gehärteten Durchschnitt mit dem Mikroskop festgestellt werden kann. Auch in diesem Falle weiss ich keinen andern Ausweg, als den therapeutischen Versuch, und obwohl es sehr unwahrscheinlich ist, dass eine papilläre Wucherung der Vorhaut oder Eichel, welche bei einem Manne von vor-

gerückten Jahren ohne nachweisbare Beziehung zu Syphilis sich einstellt, etwas anders sei als der Anfang des Epithelkrebses, so würde ich es doch in Anbetracht der Unvollkommenheit unserer diagnostischen Hilfsmittel für nöthig halten, zur Probe eine antisyphilitische Behandlung zu versuchen, um so mehr, da eine Verzögerung von zwei bis drei Wochen, welchen ein solcher Versuch mit sich bringen wird, in diesem Stadium der Krankheit dem Kranken keinen Schaden verursachen kann. Bleibt der therapeutische Versuch ohne Erfolg, entwickelt sich während desselben der dem Epithelkrebs zukommende destruirende Charakter des Papillomes, oder kömmt es zu harten höckerigen Einlagerungen im Untergrund und Umgebung, so ist der Zeitpunct für die Operation gekommen.

Als Ausgangspunct der epithelialen Wucherung glaube ich in den von mir bisher untersuchten Fällen ausschliesslich die Malpighi'sche Schicht der Vorhaut und Eichel bezeichnen zu müssen und habe ich bisher eine active Betheiligung folliculärer Gebilde nicht wahrgenommen. In den späteren Stadien ist die unterminirende Verbreitungsweise sehr zu berücksichtigen. Namentlich wenn einmal die fibröse Hülle der cavernösen Körper durchbrochen ist, findet die Entartung in dem lockeren dehnbaren Gewebe der cavernösen Substanz wenig Widerstand.

Mit Ausnahme des 30jähr. Gg. Müller (Nr. 83) standen die Kranken im Alter von 46—60 J. Bei Müller lässt sich annehmen, dass durch die angeborene Phimosis und die hiermit verbundenen aus der Krankengeschichte zu entnehmenden Schädlichkeiten eine prämature Disposition für Epithelkrebs zu Stande kam.

Ueber den weiteren Verlauf liegen von 5 Kranken Nachrichten vor. Von diesen starb Einer an Recidiv 1 Jahr nach der letzten Operation, es ist jedoch zu bemerken, dass in diesem Falle (Nr. 83) offenbar in Folge mannichfacher Umstände nicht das Rechte zur rechten Zeit vorgenommen werden konnte, so dass dieser Fall in prognostischer Beziehung nicht ins Gewicht fällt. Die übrigen vier blieben ohne Recidiv, und zwar

½ Jahr bis zum Tode (Nr. 87)
4 „ und noch am Leben (Nr. 89)
6 „ bis zum Tode (Nr. 88)
17 „ „ „ „ (Nr. 84)

Diese günstigen Ergebnisse sind um so auffallender, als die Fälle Nr. 8 , 8 und 89, was örtliche Ausbreitung des Uebels betrifft, zu

den schlimmsten gehörten, doch war in keinem dieser vier Fälle die Exstirpation angeschwollener Lymphdrüsen nöthig gewesen.

Zwei Umstände sind es, die zur Erklärung dieses günstigen Ergebnisses, wie ich glaube, angeführt werden können: einmal, dass die Keimstätte des Krebses einer scharf abgegrenzten anatomischen Region angehört und dann dass durch die *amputatio* beziehungsweise *exstirpatio penis* nicht bloss sämmtliche Krebskeime, sondern eben die ganze Region entfernt werden kann. Bei rechtzeitiger am rechten Ort vorgenommener Operation wird daher weder continuirliches, noch regionäres, und eben wegen der frühzeitigen Vornahme auch kein Infectionsrecidiv zu fürchten sein.

Was die operative Technik betrifft, so gebe ich dem Messer den Vorzug, denn so nützlich sich die Galvanokaustik und das Ecrasement in vielen Fällen erweist, in denen von vornherein die Grenze der Operation mit Bestimmtheit festgesetzt werden kann, so bedenklich ist es, sich dieser Methoden dann zu bedienen, wenn die Trennungsfläche auf Anfänge der Entartung untersucht werden muss. Gerade bei Peniskrebsen kommt es vor, dass die Entartung im Innern der *corpora cavernosa* beträchtlich weiter unterminirend fortgekrochen ist, als sich vor der Operation durch Betastung wahrnehmen lässt, und wie nahe liegt die Gefahr, dass diess bei Anwendung des Ecrasement oder der Galvanokaustik übersehen wird — zum unverbesserlichen Nachtheil des Kranken. Meines Erachtens sind die Besorgnisse vor gefahrbringenden Blutungen bei Operationen am Penis mit dem Messer wenig begründet, und reichen die gewöhnlichen Vorsichtsmaassregeln vollkommen aus. In Betreff des Verhaltens der Harnröhrenöffnung im Amputationsstumpf will ich beiläufig bemerken, dass mit dem Annähen der Schleimhauträuder an die Penishaut einer nachträglichen Verengung dieser Oeffnung nicht immer vorgebeugt wird, indem nichtsdestoweniger ein förmlicher Verschluss durch concentrische Narbenschrumpfung in der Umgebung der Harnröhre zu Stande kommt. In diesem Falle wird ein Längsschnitt durch die untere Wand der Harnröhre, am Orificium anfangend, welcher den Narbenring trennt und dessen Hauträuder mit der Schleimhaut vereinigt werden, gute Dienste thun. Ferner mag es zweckmässig sein, wenn die Harnröhre in ihrem aufsteigenden Abschnitt getrennt wurde, um dem Harnstrahl eine bessere Richtung zu geben, das Endstück der Harnröhre eine Strecke weit zu isoliren in den unteren Theil der Amputationswunde zu verlegen und daselbst zu fixiren.

In den beiden Fällen von Epithelkrebs an den weiblichen Geschlechtstheilen, — grosse Schaamlippe, Clitoris, Scheide, — hatte sich die Krankheit unmerklich und ohne nachweisbare Ursache zwischen dem 60. und 70. Lebensjahre aus einem kleinen Knötchen entwickelt. In beiden Fällen gehörte der Epithelkrebs der tiefgreifenden, polymorphen Art an. Die Prognose war in Anbetracht der beträchtlichen Ausbreitung des Uebels,des vorgerückten Alters der Kranken, und des Sitzes der Krankheit, insofern die ergriffene Region keine anatomisch scharf abgegrenzte, und deshalb durch die Operation nicht völlig zu entfernen ist, von vornherein in beiden Fällen ungünstig. In der That trat in Nr. 91 vier Wochen nach der Operation ein Infectionsrecidiv in den Leistendrüsen auf, obwohl dieselben zur Zeit der Operation keinerlei Veränderung hatten bemerken lassen und dieses Recidiv breitete sich rasch theils in Form einzelner Knötchen, theils als Infiltration mit kleinzelliger homöomorpher Wucherung auf die ganze Umgegend aus, so dass der Befund lebhaft an die Verbreitungsweise des kleinknotigen Brustkrebses erinnerte. Wenn es in Nr. 90 nicht zu Recidiv kam, so ist diess wohl nur dem baldigen Tode der Kranken zuzuschreiben.

Der Fall Nr. 92, Epithelkrebs der *pars membranacea* und *prostatica urethrae,* ist von Interesse, einmal wegen des seltenen Sitzes, welchen das Uebel einnahm und dann wegen des groben diagnostischen Irrthums, zu dem er Anlass gab. Dieser Irrthum wäre wahrscheinlich vermieden worden, wenn ich die Flüssigkeit, welche aus den Dammfisteln aussickerte und die, wie sich später zeigte, hie und da weisse Flocken enthielt, mikroskopisch untersucht hätte. Die langjährigen Harnbeschwerden des Kranken rührten jedenfalls theilweise von der im vordern Theil der Harnröhre befindlichen Strictur her. Ob diese Harnbeschwerden als Gelegenheitsursache in der prädisponirten Harnröhren-Schleimhaut den Epithelkrebs hervorriefen, muss dahingestellt bleiben. Es ist auch möglich, dass eine zweite Strictur in der *pars membranacea* bestanden hatte, und dass in deren Bereich der Epithelkrebs als Narbenkrebs sich entwickelte. Paget erwähnt l. c. p. 462 Fälle von Epithelkrebs bei perinealen Urinfisteln, die vielleicht mit dem vorliegenden Falle verwandt sind. Gieng der Epithelkrebs wirklich von einer Harnröhrenstrictur aus, so erinnert der Fall ausserdem an das Auftreten von Epithelkrebs in der Speiseröhre unter Anschluss an narbige Stricturen.

Tabelle VIII enthält keinen Fall von Epithelkrebs des Uterus, ein Beweis, wie selten diese Krankheit bei der Landbevölkerung Mittelfankens ist, von der die grosse Mehrzahl der operativen Erlanger Fälle stammt. Auch sonstige Uteruskrebse sind vergleichsweise selten. Der erste und bisher einzige Epithelkrebs des Uterus, welcher mir in Erlangen zu Gesicht kam, gehört dem Jahre 1863 an. Die Patientin, eine Handschuhmacherswittwe von 51 J., hatte vor 5 Jahren die Menstruation verloren. Seit einem Monat stellten sich wiederholt erschöpfende Blutungen ein. Der *cervix uteri* war in ein rundliches Gewächs vom Umfange eines mittelgrossen Apfels umgewandelt. Nur an der vorderen Fläche des Cervix reichte die Entartung nicht ganz bis an den Körper des Uterus. Die Oberfläche des Gewächses war roth, feinwarzig, von mässiger Resistenz. Jede auch nur leise Berührung gab zu Blutung Anlass. Der Exstirpation (16. Jan. 1863) folgte eine rasch tödtliche Peritonitis und bei der Section zeigte sich, dass ich die Douglas'sche Falte verletzt hatte. Inficirte Lymphdrüsen und secundäre Knoten fanden sich in der Leiche nicht. Die mikroskop. Untersuchung ergab neben der papillären Wucherung epitheliale Einlagerung polymorpher Art ins Stroma. Ob diese Einlagerung sich vom Epithelüberzug der Schleimhaut aus eingesenkt hatte oder durch Entartung der Cervixdrüsen entstanden war, konnte nicht ermittelt werden.

Was die Prognose dieser Cervixkrebse betrifft, so dürfte sie, in Anbetracht, dass der *cervix uteri* eine scharf markirte anatomische Region ist und vollständig exstirpirt werden kann, nicht ungünstig sein, so lange die Entartung auf die untere Hälfte des Cervix beschränkt ist und die Lymphdrüsen noch frei sind. Es mag sich mit ihnen ähnlich verhalten wie mit den Eichelkrebsen. Für diese Annahme spricht auch die Erfahrung. Denn wenn auch nicht alle Fälle von dauerhafter Heilung in diagnostischer Beziehung sicher gestellt sind, so fehlt es doch nicht an gut verbürgten Beobachtungen. Eine der merkwürdigsten dieser Art wurde 1859 (Virch. Arch. XVII. p. 333) von Ziemssen mitgetheilt. 1841 hatte Berndt bei einer 38j. Näherin ein faustgrosses vom Uterus ausgehendes aus der Vagina hervorragendes Gewächs von zottiger Beschaffenheit exstirpirt. Die Exstirpation wurde stückweise mit der gebogenen Scheere vorgenommen, und innerhalb der nächsteu Monate waren zwei Nachoperationen nöthig. Das Gewächs kehrte nicht wieder. 1858, also 17 Jahre später, starb die Operirte an Lungentuberculose. Die Leichenunter-

suchung ergab eine narbige Obliteration der Scheide 1½ Zoll oberhalb des Einganges. Vom Cervix fehlte die vordere Lippe, eine derbe Narbenmasse begrenzte den Defect. Trotz des grossen Umfanges, welchen das Gewächs zur Zeit der Operation erreicht hatte, war demnach ein guter Theil des Cervix von der Entartung frei geblieben. Der Cervicalcanal war durchgängig und mit kleinen gestielten Polypen besetzt. Die Untersuchung des in Weingeist aufbewahrten Operationspräparates zeigte Stücke von verschiedener Beschaffenheit, einmal derbere feinwarzige blumenkohlartige, und ausserdem weiche aus feingestielten, beinahe zolllangen Fransen bestehende. In dem Stroma der derberen Stücke traf man Cancroidalveolen eingelagert, wodurch die Diagnose »Epithelkrebs« gesichert ist.

Auf die derbe warzige Wucherung, mit welcher der Epithelkrebs des *cervix uteri* aufzutreten pflegt, und die ausserdem am häufigsten an Vorhaut und Eichel, seltener an der Unterlippe und andern Stellen vorkömmt, passt die Bezeichnung »Blumenkohlgewächs«, welche seit Clarke[1]) (1809) vielfach in Gebrauch ist. Ausser dieser blumenkohlähnlichen Wucherung, und neben ihr, wie diess der eben mitgetheilte Berndt'sche Fall zeigt, kommen papilläre Wucherungen vor, welche aus langen vielfach verästelten Fransen und Quasten bestehen. Die in der Scheide zusammengeballte weiche, leicht zerreissliche und leicht blutende Masse zeigt alsbald ihre zierliche Structur, wenn man sie unter Wasser flottiren lässt. Der vorher formlose Klumpen entwirrt sich zu einer Unzahl zarter wohl zolllanger gefiederter Zottenbäumchen, wie man sie sonst auf der Blasen- und Magenschleimhaut theils mit theils ohne krebsige Entartung anzutreffen pflegt. Auch am *cervix uteri* scheint dieses zottige Papillom ohne Epitheleinlagerung in das Stroma und ohne sonstigen Krebs nicht selten vorzukommen, wenigstens wurde diess von Virchow[2]) schon 1850 hervorgehoben, und stimmt hiemit auch die Erfahrung Simpsons[3]) überein, welcher in einigen Fällen die

1) Clarke bezeichnete die Entartung als »Canliflower excresceene from the os uteri«. Transactions of a Society for the Improvement of medical and surgical Knowledge 1809. vol. III. p. 21.

2) Virchow, Ueber Cancroide und Papillargeschwülste. Verh. der phys.-med. Gesellschaft zu Würzburg. I. p. 106.

3) Simpson, J. G. M. D. Edinburgh Medical and Surgical Journal 1841. vol. IV. p. 104.

zottigen Wucherungen unter der Einwirkung adstringirender Applicationen und anderer einfacher Mittel für immer verschwinden sah. Dagegen wird die derbere papilläre Wucherung, das eigentliche

Tabelle IX. Epithelkre

Nummer.	Name.	Stand.	Alter.	Anfang der Krankheit.		Sitz der Krankheit.	Dauer der Krankheit bis zur ersten Operation.	Operationen.	
				Alter.	Jahr.			Art der Operation.	Zeit der Operation
93	Flesch, Abraham	Handelsmann	50	48	Herbst 1846	Zungenrand	2 J.	Excision	12. Mai 184
								Excision	25. Juli 184
94	Mohl, Wolfg.	Weber	44	43	Herbst 1855	Zungenrand	½ J.	Excision	18. Apr. 18
95	Glenk, Sophie	Wirthsfrau	51	51	Jan. 1860	Zungenrücken	4 Mon.	Excision	9. Mai 186
96	Humpenseder, Joh.	Bauersknecht	40	37	1846	Zungenrand	3 J.	Excision	13. Apr. 18

Nr. 93. Im 48. Lebensjahre entstand am linken Rande der Zunge eine bohnengro harte Anschwellung, welche sich in kurzer Zeit über die ganze linke Hälfte der Zunge a breitete. Unter Anwendung verschiedener Mittel wurde aus der harten Anschwellung ausgedehntes Geschwür mit aufgeworfenen harten Rändern und necrosirendem Geschwü grund. Exstirp. der entarteten Theile. Heilung. Recid. nach 2—3 Monaten. Heft Schmerzen, die von der Zunge ausgehend, über den behaarten Theil des Kopfes und du beide Ohren wie elektrisch zucken. Die ganze Zunge, mit Ausnahme der Wurzel, ist j hart, jede Berührung des Geschwürs, jede Bewegung der Zunge verursacht heftige Schm zen. Exstirpation nach vorheriger Spaltung der Wange. Heilung. Recidiv nach 2—3 M und Tod nach 6 Monaten. — Mikroskop. Befund (Präp. Nr. 89 von der zweiten Operatio die degenerirten Theile sind grösstentheils durch die Ulceration zerstört. Der Geschw grund ist mit einer kleinzelligen Wucherung erfüllt. Nester verhornter Zellen fehlen, d sind epitheliale Anhäufungen vorhanden. — Auffallend ist die enorme Erweiterung der s mucösen Venen, welche vielfach gewunden an den Geschwürsrändern durch die Ulcera blossgelegt sind, und von starrem Gewebe umgeben, am Zusammenfallen gehindert, wie C glomerate durchsichtiger Kugeln sich ausnehmen. Papilläre Wucherung des Stroma's ist in jenen Partieen zu sehen, welche von der Ulceration weniger gelitten haben. — Diagno Epithelialkrebs, anfänglich wahrscheinlich polymorph, jetzt im Stadium der Infiltration.

Nr. 94. Im 43. Lebensj. bemerkte Mohl ein kleines Geschwür am rechten Rande Zunge, welches er für eine Folge starken Tabakrauchens hielt. Das Geschwür breitete allmählich unter zeitweise heftigen Schmerzen aus, in den letzten Wochen stellte sich Fi und Abmagerung ein, und bei Aufnahme des Kranken, ½ J. nach Beginn der Krankh nimmt das Geschwür die ganze rechte Hälfte der Zunge ein bis fast zu den *papill. circum latae*. Der Geschwürsgrund ist vertieft, theils roth und warzig, theils uneben speckig. Ränder sind wallförmig. In der Mitte reicht das Geschwür auf die linke Zungenhälfte über. Keine cariösen Zähne. Exstirp. nach vorheriger Unterbindung beider *art. linguales* Heilung. Recidiv. Tod. — Mikroskop. Befund (Präp. Nr. 112): das Stroma papill. wuche Zwischen den Papillen Epithelmassen angehäuft, welche in Form compacter, vielfach verä ter und knospender Zapfen in den Untergrund eindringen und sich zwischen die Muskel del eindrängen. Die in der Axe gelegenen Zellen dieser Zapfen in grosser Menge verh

Blumenkohlgewächs wohl in den allermeisten Fällen auf eine gleichzeitige in das Stroma eindringende Epithelialwucherung, d. h. auf Epithelkrebs schliessen lassen.

r Zungen- und Mundschleimhaut,

Rückfälle.		Tödtlicher Ausgang.		Dauer der Gesammtkrankheit.	Nummer.
Zeit des ückfalles.	Sitz des Rückfalles.	Zeit des Todes.	Ursache des Todes.		
Mitte Juli 1848	in der Narbe	2—3 Mon. nach dem Auftreten des letzten Recidivs			93
2—3 Mon.	,,	16. Dec. 1848	Recidiv	2 J. 2 Mon.	
2—3 Mon.	beide Submaxillardrüsen	$2\frac{1}{2}$ Mon. nach dem Auftreten des Recid.			94
2 Mon.	Lymphdrüsen unter dem Ohre und Narbe am Halse	am 19. Sept. 1856	Recidiv	1 J.	
—	—	5—6 Mon. nach dem Auftreten des Recid.			95
		Ende 1860	Recidiv	11—12 Mon.	
		3. Mai 1849	Cynanche sublingualis, Pyämie	3 J.	96

zu Nestern geordnet. Der senkrechte Durchschnitt des Geschwüres zeigt, dass die Entg unterminirend sich ausbreitet, denn der Papillarkörper der Zunge ist von untenher rgehoben und schief gestellt. Diagnose: tiefgreifender Epithelkrebs. — Das Recidiv nicht im Zungenstumpf, sondern in den subling. und submaxill. Lymphdrüsen auf und e zu ulcerösem Durchbruch am Halse.

Nr. 95. Vor 4 Monaten bemerkte Pat. ein Blätterchen etwa auf der Mitte des Zungens, welches zu einem Geschwür wurde. Bei Aufnahme der Pat. ist die ganze Zunge mit ahme der Spitze und der Wurzel vom *foramen coecum* an hart und angeschwollen. Die hwellung bildet drei flache Hügel und erstreckt sich beiderseits über die seitlichen Ränler Zunge herab. In der Mitte des linken Zungenrandes ist ein trichterförmiges Geür, mit steilen rissigen Rändern. Zwei stecknadelkopfgrosse Geschwüre befinden sich auf dem vorderen Hügel der Anschwellung. — Exstirp. nach vorheriger Unterbindung *rt. lingu. dextr.* und, da die *art. lingual. sin.* nicht gefunden wurde, der Stamm der *carotis na* äusserst kurz war, der *carotis communis sinistr.* — Heilung. Recidiv in den Lymphn. Tod. — Mikroskop. Befund (Präp. Nr. 507); Die Anschwellung ist bewirkt durch die gerung einer unendlichen Menge von epithelialen Zapfen und Kolben, deren in der Axe enen Zellen theils zu einem Fettbrei umgewandelt, theils verhornt und zu Nestern gehtet sind. Diese Nester liegen häufig so dicht aneinander, dass sie förmliche Korallenchen bilden, deren Aeste nach allen Richtungen zwischen die Muskelbündel sich einoben haben. Die Schleimhaut, welche die flachen Hügel bedeckt, zeigt keine pathol. derung, obwohl unmittelbar unter ihr, in der Submucosa, jene epithelialen Einlagerunorhanden sind, so dass es den Anschein hat, als müssten diese Epithelmassen denn doch indegewebe hervorgegangen sein. Wenn man jedoch den ulcerösen Zungenrand, von dem ie Entartung sich entwickelte, untersucht, so sieht man, dass hier die Keimstätte dieser n und Kolben ist, welche, von den interpapillären Epithelmassen ausgehend, sich in die elsubstanz eingesenkt und die Zunge nach allen Richtungen durchsetzt haben. Die en- und Sublingualdrüsen nehmen keinen Antheil an der Wucherung. Auch in diesem enorme, z. Th. ampullöse Erweiterung der Venen. — Diagnose: tiefgr. Epithelkrebs.

Nr. 96. Im 37. Lebensjahr entstand am linken Rande der Zunge eine Härte, welche, er Kranke glaubt, durch den Reiz, den cariöse Zähne darauf ausübten, sich bald in ein

Nummer.	Name.	Stand.	Alter.	Anfang der Krankheit.		Sitz der Krankheit.	Dauer der Krankheit bis zur ersten Operation.	Operationen.	
				Alter.	Jahr.			Art der Operation.	Zeit der Operation
97	Späth, Andr.	Schriftsetzer	41	41	Jan. 1854	Zungenrand	6 Mon.	Cauterisation ,, Excision	Juni 1854 Octbr. 185 21. Dec. 185
98	Lux, Joh.	Kaufmann	62	62	Frühling 1856	Zungenrand	8 Mon.	Excision	4. Dec. 185
99	Klausner, N.	Bierbrauer	63	58	1846	Zahnfleisch?	5 J.	Excision mit part. Resect. der Mandib.	23. Oct. 185
100	Kohlmeier, V.	Handelsm.	63	63	April 1858	Wange	1 Mon.	*Excision ,,	Mai 1858 26. Aug. 18

Geschwür umwandelte. Bei Aufnahme des Kranken, 3 Jahr seit Beginn des Uebels fand m die ganze linke Zungenhälfte indurirt. Der Rand der Zunge ist in eine Geschwürsfläche u gewandelt, mit unreinem Grunde und harten umgeklappten Rändern. Heftige ins Ohr a strahlende Schmerzen. Exstirpation. *Cyananche sublingualis* mit Ausgang in Pyämie. Tod Die mikroskop. Untersuchung ergab »Epithelkrebs«. Präp. und nähere Angaben über mikroskop. Befund fehlen.

Nr. 97. Im 41. Lebensjahr entstand am hintern Ende des linken Zungenrandes o nachweisbare Gelegenheitsursache ein Geschwür. Bei Aufnahme des Kr. ½ J. seit Beg der Krankheit findet man an dieser Stelle eine runde Geschwürsfläche von fast 3 Ctm. Dur messer, welche sich zum Theil auf den Boden der Mundhöhle und auf die Weichtheile Mandibula erstreckt. Der Grund und die Umgebung des Geschwüres auf einige Linien fühlen sich hart an. Die Ränder sind umgeworfen. Wiederholte Aetzungen hatten ni gefruchtet, nur jedes Mal heftige Schmerzen verursacht. Auch ohne äusseren Anlass stel sich mehrmals des Tages heftige Schmerzanfälle ein, welche von der Zunge ausstrahlend blitzartig über die ganze Kopfhälfte und durch das Innere des Ohres verbreiten. Im äusse Ohr und seiner Umgebung klagt Pat. über pelziges Gefühl. — Die Exstirpation wurde n vorheriger Spaltung der Wange ausgeführt. Starke Nachblutung aus der Zungenwu durch Zusammenschnüren der DIEFFENBACH'schen Reserveschlinge gestillt. Harte, entzü liche Anschwellung des Bodens der Mundhöhle und der obern Halspartieen. Pyämie. T Die Section ergab zerfallende Pfröpfe in den Venen der linken Halsseite und lobuläre I genabscesse. — Mikroskop. Befund: Epithelialkrebs, tiefgreifend und unterminirend zahlreichen Nestern verhornter Zellen. Präp. fehlt.

Nr. 98. Vor ¾ J. verletzte sich Pat. am rechten Rande der Zunge unbedeutend einem Fischbein. Die kleine Wunde heilte, jedoch wurde die Stelle nun von einem cari Zahne gereizt. Es entstand ein kleines Knötchen, welches exulcerirte und sich unter ras Abmagerung und Verfall des Kranken vergrösserte. Bei seiner Aufnahme ist die rechte genhälfte von einem Geschwür eingenommen, welches, fast an der Spitze beginnend, sich nahe an die *papillae circumvallatae* erstreckt und in der Mitte sich auch auf die linke H der Zunge ausdehnt. Der Geschwürsgrund ist vertieft, uneben mit warzigen Wucheru besetzt, die sich derb anfühlen. Die Ränder sind wallartig umgeworfen. Die Umgebung Geschwürs hart und höckerig. — Exstirp. nach vorheriger Unterbindung beider *art linguales*. Pneumonie mit Ausgang in Gangrän, Jauchung der Unterbindungswunde.

Rückfälle.		Tödtlicher Ausgang.		Dauer der Gesammtkrankheit.	Nummer.
Zeit des Eintrittes	Sitz des Rückfalles.	Zeit des Todes.	Ursache des Todes.		
					97
—	—	10. Jan. 1855	Pyämie	1 J.	
—	—	15. Dec. 1856	Lungenbrand		98
—3 Mon.	in der Narbe, Wangen- und Ohrgegend	8 Mon. nach dem Auftreten des Recid. 8. Nov. 1852	Recidiv	6 J.	99
	—	6. Sept. 1858	Erysipelas	½ J.	100

Section ergab rechts im untern Lappen morsche Hepatisation, einen grossen Brandheerd ebend. — Mikroskop. Befund (Präp. Nr. 207). Die interpapillären Epithelmassen drin- zapfenförmig in die Zungenmusculatur ein und umschliessen zahlreiche Nester verhorn- ellen. Die Entartung verbreitet sich unterminirend, so dass solche Epithelmassen sich der unversehrten Oberfläche vorfinden.

Nr. 99. Vor 5 J. litt Pat. viel an Zahnschmerzen und liess sich mehrere Zähne ausziehen. s hatte nicht den gewünschten Erfolg, überdiess trat aus der Alveole des zweiten Back- es eine Geschwulst hervor, welche bald daumengross wurde, sich weich anfühlte und eise stark blutete. Allmählich bedeckte sich die ganze Hälfte des Unterkiefers mit ten und fielen sämmtliche Zähne nach und nach aus. Nun zeigte sich noch eine An- ellung in der Submaxillargegend. — Bei der Exstirpation zeigte es sich, dass die Con- tät der rechten Hälfte des Unterkiefers bereits unterbrochen war, so dass der aufstei- Theil der Mandibula für sich exarticulirt wurde. Heilung. Recidive in Form knolliger eibung am oberen Theil der Narbe. — Mikroskop. Befund (Präp. Nr. 18): Obwohl die htheile des Präparates sich nicht gut erhalten haben, so lassen sich doch deutlich con- isch geschichtete Haufen verhornter Zellen, in Lager junger Epithelzellen eingebettet, n verschiedensten Stellen auffinden. — Von wo die Entartung ausgegangen, darüber das Präp. keinen Aufschluss.

Nr. 100. Ein kleiner Knoten, der sich April 1858 in der Wangenschleimhaut, rechts , wurde bald darauf exstirpirt. Schon nach einigen Wochen zeigten sich von Neuem ere derbe Knoten an derselben Stelle, welche aufbrachen. Nach aussen ward die Haut ange durch die Knoten hervorgetrieben. Die Schleimhautentartung reicht vom Mund- l bis zum Weisheitszahn; bald darauf schwellen die submaxillaren Lymphdrüsen am n Unterkieferwinkel zu grossen conglomerirten Knollen an, welche den untern Theil arotis bedeckten. — Bei der Operation wurde alles Krankhafte entfernt, wobei der untere der Parotis nicht geschont werden konnte, und die Wundfläche durch Hautverschiebung kt. Am 3. Tage nach der Operation trat Wunderysipel auf, welches nach weiteren en zum Tode führte. Die Vornahme der Section wurde nicht gestattet. — Die mikro- Untersuchung (Präp. Nr. 508) ergab tiefgreifenden Epithelkrebs, mit zahlreichen, von pithelüberzug ausgehenden, in die Tiefe eindringenden Zellenzapfen. Reichliche Nester- g. In den Lymphdrüsen ebenfalls neben kleinzelliger Wucherung Nester verhornter .

Nummer.	Name.	Stand.	Alter.	Anfang der Krankheit.		Sitz des Uebels.	Dauer der Krankheit bis zur ersten Operation.	Operationen.	
				Alter.	Jahr.			Art der Operation.	Zeit der Operation
101	Bessels, Jean.	?	54	54	Frühling 1854	Wange	6-7 Mon.	Excision mit part. Resect. der Mandib.	8. Nov. 18
102	Baas, Leonh.	Taglöhner	72	72	April 1856	Wange	5 Mon.	Excision Excision mit part. Resect. der Mandib.	6. Oct. 18 24. Sept. 1

Nr. 101. Seit ½ J. hat sich eine ganseigrosse Anschwellung der rechten Wange gebil welche in der Mitte aufgebrochen ist. Die Aufbruchöffnung durchsetzt die ganze Dicke Wange, die innere Oeffnung ist grösser als die äussere, und die ganze Schleimhautfläche rechten Wange, sowie das Zahnfleisch, soweit sie nicht ulcerös zerstört ist, zeigt üp papilläre Wucherung. Das Uebel hatte mit einer Erosion der Wangenschleimhaut begon — Die mikroskop. Untersuchung ergab Epithelkrebs mit zahlreichen Nestern, über den sprung der epithelialen Wucherung wurde nichts ermittelt. Präp. fehlt.

Nr. 102. Vor 5 Mon. entstand an der Wangenschleimhaut rechts, nahe dem Mundwi ein Knötchen, welches sich bald in ein Geschwür verwandelte. Jetzt zeigt die Wan

Das Alter der 6 mit Zungenkrebs behafteten Kranken schwankt zwischen 40 und 62 J. Bei Zungenkrebs in früheren Lebensjahren wäre es wichtig zu wissen, ob er sich auf besondere örtliche Anlässe hin entwickelt habe. Ich vermuthe, dass solche vorhanden sein müssen, wenn es in der ersten Lebenshälfte dazu kommen soll. Schuh (l. c. p. 288) berichtet über Epithelkrebs der Zunge bei einem 22j. im Uebrigen gesunden Manne, ohne jedoch über die Entstehungsweise etwas beizufügen. Dieser Fall möchte wohl der einzig gut constatirte von epithelialem Zungenkrebs bei so jugendlichem Alter sein. C. O. Weber (l. c. p. 351) erwähnt eines nahezu 100jähr. Kranken.

In einem von den 6 Fällen der Tabelle gieng eine leichte Verletzung voraus (Nr. 98). Der mechanische Reiz cariöser Zähne kann gewiss den Verlauf beschleunigen, vielleicht auch die Entstehung veranlassen, darf aber nicht als Ursache betrachtet werden. Wäre er diess, so müsste es eine Unzahl von Epithelkrebsen der Zunge geben.

Fünf Mal trat das Uebel am seitlichen Zungenrande, ein Mal auf der Mitte des Zungenrückens auf. Diese Vorliebe für den Rand ergiebt sich auch aus den Beobachtungen Anderer. Gewöhnlich zeigte

Rückfälle.		Tödtlicher Ausgang.		Dauer der Gesammtkrankheit.	Nummer.
eit des ckfalles.	Sitz des Rückfalles.	Zeit des Todes.	Ursache des Todes.		
		Ende Dec. 1854	* Apoplexie	?	101
h etwa Mon.	Narbe u. Unterkiefer.	20. Nov. 1857	Lungengangrän		102

mhaut, rechts vom Mundwinkel ein taubeneigrosses Geschwür, mit erhabenen, derben, unterminirten Rändern, und grobzottigem Grunde. Excision. — Die mikroskop. Unhung (Präp. Nr. 509) ergab tiefgreifenden Epithelkrebs mit zahlreichen Nestern verer Zellen. Die epitheliale Wucherung geht von dem epithelialen Ueberzug aus, Antheil hleimdrüsen ist nicht zu bemerken, starke, verästelte, kolbig endende Epithelzapfen n in die Tiefe zwischen die Muskelbündel der Orminaten ein. In diesen kleinzelligen n sind die Nester verhornter Zellen vertheilt, meist central gelegen. Die Recidive trat Narbe auf und die Entartung drang nun in die Mandibula ein, von welcher bei der n Operation ein Theil ausgesägt werden musste.

sich zuerst eine wunde Stelle mit hartem Grunde und harter Umgebung, ein Mal jedoch (Nr. 93) gieng dem Aufbruch eine beträchtliche knotige Anschwellung der Zunge voraus. Zu auffallender papillärer Wucherung kam es in keinem Falle. In Nr. 94, 95, 96 und 97 konnte festgestellt werden, dass die interpapillären Epithelien zerklüftende Zapfen in die Tiefe schickten. Diese Zapfen durchbrechen jene fast gefässlose Gewebsschicht, durch welche die gefässreiche Schleimhaut von der Musculatur getrennt ist. Am Zungenrande verdünnt sich diese Schicht und kann der Durchbruch leichter erfolgen. Ist der Durchbruch erfolgt, so verbreitet sich die epitheliale Wucherung unterminirend zwischen den Muskelbündeln nach allen Richtungen. Diese unterminirende Wucherung kann an verschiedenen Theilen zu hügliger Emporhebung der darüber liegenden unversehrten Schleimhaut führen, oder auch der Wahrnehmung vor der Operation sich gänzlich entziehen. Im *Stadium infiltrationis* (Nr 93) können die polymorphen Epithelmassen vollständig fehlen. Eine Betheiligung der glandulären Theile der Zunge an der epithelialen Wucherung habe ich nicht gesehen. Im Bereich der epithelialen Wucherung und darüber hinaus erbleichen

die Muskeln, verlieren ihre Querstreifen und verfetten. Wucherung der Sarkolemmakerne konnte ich nicht wahrnehmen, Wucherung der Bindegewebskörperchen fehlt nie. Die späteren Veränderungen der epithelialen Einlagerung sind die gleichen wie anderwärts. Obwohl die Geschwürsfläche in der Regel keine besondere papilläre Wucherung zeigt, kann man doch sicher sein, dass in der Tiefe überall von dem Stroma aus gefässreiche Papillen in die Epithelien hineinwachsen, wovon man sich am besten an injicirten Präparaten überzeugt.

Die Diagnose kann zwischen einfachem Erosionsgeschwür, syphilitischen Geschwür und Epithelkrebs schwanken.

Mit Erosionsgeschwür, verschlimmert durch mechanische Reizung, wird man wohl nur den beginnenden Epithelkrebs verwechseln können. Sorgfältige Pflege, bestehend in Ruhe, Schonung, Reinlichkeit, Entfernung cariöser Zähne oder Bedeckung derselben mit Wachs, wird das Erosionsgeschwür, auch wenn es sehr vernachlässigt ist, in wenig Wochen zur Heilung bringen. Ist Anlass vorhanden, an Syphilis zu denken, was allerdings selbst bei schon ziemlich vorgeschrittenem Epithelkrebs der Fall sein kann, so wird eben auch, wenn die Anamnese oder begleitende Symptome keinen Aufschluss geben, der therapeutische Versuch entscheiden müssen; wenigstens ist mir kein Merkmal bekannt, um die entzündliche Infiltrationshärte des syphilitischen Geschwüres von der Härte des Krebsgeschwüres zu unterscheiden. Ist Gefahr im Verzug vorhanden, so schneide man ein Stück aus der verdächtigen Stelle behufs der mikroskopischen Untersuchung aus. Um davon Nutzen zu haben, wähle man den Rand der Entartung und nehme ein Stück von wenigstens drei Linien Breite, Dicke und Länge heraus.

Ausserdem macht Schuh auf Geschwüre tuberculösen Ursprungs aufmerksam, welche ich nicht aus eigener Erfahrung kenne. »Sie erscheinen an der oberen Zungenfläche gegen die Spitze hin, sind sehr hart im Grunde und an den Rändern, gleich allen entzündeten Muskeln; zeigen Unebenheiten am Boden, ausgezackte Ränder und eine sehr grosse Empfindlichkeit. Das Essen wird äusserst beschwerlich, um so mehr, wenn an der inneren Backenfläche ein ähnliches Geschwür vorkommt. Die Erkenntniss der Natur des Uebels wird auch erschwert durch das Auftreten der Anschwellung und Härte der am Unterkiefer gelegenen Lymphdrüsen.« In diagnostischer Beziehung hebt Schuh hervor, dass immer Tuberculose der Lunge, des Darmcanales, oder beider vorhanden

sei, doch könne es nöthig sein, eine Partie für die mikroskopische Diagnose auszuschneiden.

Während die Epithelkrebse sonst nicht zu den besonders schmerzhaften Affectionen gehören, klagen Kranke mit Epithelkrebs der Zunge zuweilen über sehr heftige Schmerzen. Besonders sind es Schmerzen, welche, von der Zunge ausgehend, blitzschnell durch das innere Ohr fahren, und den Kranken grosse Pein verursachen. Dieser Schmerzen geschieht oben zwei Mal Erwähnung.

Von den meisten neueren Autoren wird der vergleichsweise rasche Verlauf des Epithelkrebses der Zunge hervorgehoben, und auch die oben verzeichneten Fälle sprechen dafür, denn in allen 6 Fällen hatte das Uebel zur Zeit der Operation bereits einen sehr beträchtlichen Umfang erreicht, obwohl in vier von diesen 6 Fällen erst 4—8 Monate seit dem ersten Auftreten verflossen waren. Ein Mal betrug dieser Zeitraum 2 Jahre und ein Mal 3 Jahre. Gewöhnlich ist es, dass einige Monate lang das Uebel als unscheinbares Erosionsgeschwür besteht, um dann rasch ulcerös um sich zu greifen.

Der rasche Verlauf des Uebels mahnt hier mehr als bei anderem Sitze des Uebels zu möglichst frühzeitiger Operation, und ist diess bei allenfallsigem Verdacht auf Syphilis wohl zu beherzigen.

Als man anfieng die Epithelkrebse von den übrigen Krebsen zu trennen, weil ihnen die vermeintlich charakteristische Krebszelle abging und sie ihrem histologischen Charakter nach sich den homologen also gutartigen oder wenigstens minder bösartigen Gewächsen anreihten, hielt man, ähnlich wie den Lippenkrebs, auch den Epithelkrebs der Zunge, für ein nicht besonderes gefährliches Uebel. Als Beleg hiefür möge eine Beobachtung Bennet's[1]) aus dem Jahre 1849 dienen.

Dr. R., 39 J,, hemerkte December 1847 am rechten Rande seiner Zunge ein kleines Geschwür. Mai 1848 war des Geschwür schillinggross, hatte harte umgestülpte Ränder, und seine Oberfläche zeigte zahlreiche Vertiefungen, in denen eine weissliche bröckliche Masse angehäuft war. Diese Masse erwies sich unter dem Mikroskop epithelhaltig. Die zu Rathe gezogenen Aerzte (*medical men*) erklärten das Uebel für bösartig, und riethen, sich in keiner Weise damit zu befassen (and advised, that it should not be interfered with

1) On cancerous and cancroid growths. Edinb. 1849. p. 129 u. 259.

in any way). Ende Juli hatte das Geschwür den Umfang eines Fünfschillingstückes. Diät, Luftwechsel und sonstige Berücksichtigung des Allgemeinbefindens waren nicht im Stande gewesen, die Fortschritte der Ulceration aufzuhalten. Oberfläche und Ränder wurden rissig, Eiter und oberflächliche Schorfe häuften sich in den Vertiefungen an. In der Umgebung des Geschwüres wurde eine schwielige Härte bemerkbar, welche sich nach rückwärts bis gegen den Isthmus faucium erstreckte. Die Schmerzen waren nun beträchtlich, besonders Nachts, doch erhielten sich die Kräfte und blieb der Appetit gut. Im weiteren Verlauf schwollen rechterseits am Halse einige Lymphdrüsen an und wurden gegen Druck empfindlich. Die Schmerzen erreichten nach und nach den höchsten Grad, die Nächte wurden schlaflos, Chloroform und Morphium, unablässig angewandt, schafften nur theilweise Erleichterung, der Appetit schwand, die Kräfte sanken und der Verfall machte reissende Fortschritte, als am 31. August durch Fergusson das kranke Stück der Zunge ausgeschnitten wurde. Die Nacht darauf schlief der Kranke gut und war von Schmerzen frei. Die Heilung gieng rasch von Statten, schon nach 14 Tagen konnte der Operirte sich im Freien ergehen. Mitte September hatte er sich vollkommen erholt. Die Wunde war bis auf eine kleine granulirende Stelle, die sich jedoch auch bald schloss, vernarbt, die Drüsenanschwellung, welche nach der Operation etwas zugenommen hatte, war jetzt kleiner, doch noch empfindlich gegen Druck. Der mikroskopische Befund des exstirpirten Stückes war der des tiefgreifenden Epithelkrebses. Die Nachrichten über den Operirten reichen bis zum December 1848. Das Befinden desselben war um diese Zeit vortrefflich, die Drüsen am Halse nicht mehr empfindlich und verkleinert. Jedoch hatte sich der Kranke mehrere angeschwollene Lymphdrüsen der Submaxillargegend exstirpiren lassen. Diese Drüsen stellten sich als epithelhaltig heraus.

Dass dieser Kranke kurze Zeit später einem Recidiv seines Uebels erlegen sein wird, daran wird heutzutage kaum jemand zweifeln. Zu der Zeit aber, als diese Beobachtung gemacht wurde, 1849, konnte Bennet nicht umhin, in Anbetracht des homologen epithelialen Charakters, welchen die Entartung darbot, die Prognose für günstig zu halten. Heute würde Bennet wohl die Ansicht jener »*medical men*« theilen, welche das Uebel von vornherein für »malignant« erklärten, ohne ihnen jedoch darin Recht zu geben, dass gegen »*malignant growht*« nichts unternommen werden dürfe.

Von den 6 Erlanger Kranken starben 3 an Recidiv, 3 an den Folgen der Operation. Das Recidiv war zwei Mal (Nr. 94 und 95) Infectionsrecidiv, obwohl zur Zeit der Operation in den Lymphdrüsen nichts Krankhaftes zu bemerken war, ein Mal (Nr. 93) wahrscheinlich regionäres. Das Recidiv trat jedes Mal schon 2—3 Monate nach der Operation auf. Eine Mahnung mehr zu frühzeitiger Operation.

Wegen der unmerklich unterminirenden Beschaffenheit des Epithelkrebses der Zunge, welche eine genaue Besichtigung der Wundfläche unumgänglich nöthig macht, scheint mir auch hier wie bei den Peniskrebsen weder das Ecrasement noch die Galvanocaustik zu empfehlen. Bewegt sich die Operation im Bereich des freien Theiles der Zunge oder des Zungenrandes ohne bis auf die *arter. linguales* selbst einzudringen, so ist ohnedem keine Gefahr durch Blutung zu besorgen. Ist man aber genöthigt, aus der ganzen Dicke der Zungenwurzel ein Stück herauszunehmen, oder die Zunge nahezu ganz abzutragen, so ist eine gefahrdrohende Wundblutung unvermeidlich. Für diese Fälle, glaube ich, dass der Dieffenbach'schen Reserveschlinge, deren ich mich einmal bediente, unbedingt die prophylactische Unterbindung der *arteria lingualis* vorzuziehen sei. Eine *lingualis* zu unterbinden genügt, wenn die Entartung sich auf Eine Zungenhälfte beschränkt, da die Anastomosen zwischen den beiden Lingualisgebieten unbedeutend sind. Auch wenn die Entartung etwas über die Mittellinie hinübergreift, genügt die Unterbindung nur Einer *lingualis*. Nur wenn man auf beiden Zungenhälften bei der Operation in die Nähe des Arterienstammes kömmt, muss man, um der Blutung einen Damm zu setzen, beide unterbinden.

Das Spalten der Wange, um für die Exstirpation und Blutstillung Platz zu gewinnen, und ebenso das zu gleichem Zweck empfohlene Ablösen des Bodens der Mundhöhle vom Mandibularrand, mit oder ohne Durchsägung der Mandibula in der Mittellinie, wobei dann die Zunge unter der Mandibula hervorgezerrt wird, wird durch die prophylactische Unterbindung, wie ich glaube, entbehrlich. Das Spalten der Wange gewährt ohnedem nicht den Vortheil, den man erwartet, denn entweder ist die Beweglichkeit des Unterkiefers noch frei, dann fehlt es bei weit geöffnetem Munde ohnedem nicht an Raum oder der Unterkiefer ist durch Uebergreifen der Entartung auf die hintere Partie der Wangenschleimhaut fixirt, dann gewährt auch die Spaltung der Wange so viel wie keinen Nutzen.

Die mit der Unterbindung verbundenene Verletzung, wenn man die Arterie parallel mit dem grossen Zungenbeinhorn aufsucht, ist von keiner Bedeutung. Die Unterbindung würde ohne alle Schwierigkeit auszuführen sein, wenn nicht das Zungenbein auch während der Chloroform-Narcose in einer fast fortwährenden auf- und niedersteigenden Bewegung wäre. Wenn man jedoch, wie ich in neueren Fällen gethan habe, rasch und geradezu bis auf das Horn einschneidet, dann dieses mit einer Kornzange oder feinen Hakenzange fixiren lässt, wird man auch diese Schwierigkeit von keiner Erheblichkeit finden. Nur bei sehr kurzem und fettem Halse und stark entwickeltem Unterkiefer wird es besondere Mühe kosten, das sehr tiefliegende, hochstehende unter der Mandibula gleichsam versteckte Zungenbein blosszulegen. Diess wird jedoch bei Zungenkrebs selten der Fall sein, indem die meisten mit Zungenkrebs zur Operation kommenden Kranken einen abgemagerten Hals zeigen.

Unter den obigen sechs Fällen sind drei, in denen ich die Arterienunterbindung der Exstirpation vorhergehen liess. Zwei Mal unterband ich beide *linguales*, einmal die rechte Lingualis und links, da ich die linke Lingualis, wahrscheinlich wegen anomalen Verlaufes, nicht fand, und die *carotis externa* sich sehr kurzstämmig erwies, die *carotis communis*. Ich glaube übrigens, dass man sich durch die Besorgniss auf eine Arterienvarietät zu stossen, von dem Aufsuchen der *art. lingualis* nicht abhalten lassen sollte.

Ich weiss wohl, dass man auch ohne die vorhergehende Unterbindung selbst bei tiefgreifender Zungenoperation zu Recht kommen kann, aber man wird sich und dem Kranken ein gutes Theil Sorge und Unruhe ersparen, wenn man jeder gefahrdrohenden Blutung von vornherein vorbeugt. Während sonst wegen des stromweise hervorquellenden Blutes an eine genaue Besichtigung der Wundfläche nicht zu denken ist, kann die Besichtigung der Schnittfläche, aus welcher nach vorausgegangener Unterbindung nur eine geringe Menge Blutes aussickert, mit aller Ruhe und Sorgfalt vorgenommen werden. Die Heilung der Exstirpationswunde geht auf das Beste und, wie ich glaube, mit geringerer Schwellung von Statten. Dass im Falle Nr. 98 die Unterbindungswunde verjauchte, hatte seinen Grund in dem üblen Einfluss der damals vorhandenen Hospitalschädlichkeiten, für welche die Art und Weise der Verwundung nicht verantwortlich gemacht werden kann. Ebensowenig steht die Unterbindung in irgend einer Beziehung damit, dass im Fall Nr. 94

und 95, kurze Zeit nachdem die Operationswunde geheilt war, Infectionsrecidiv in den Lymphdrüsen des Halses auftrat.

Da also die Unterbindung einer oder beider Zungenarterien, wenn der Hals nicht gerade besonders kurz und fett, mit keiner besonderen Schwierigkeit verbunden ist, da diese Unterbindung gestattet, auch die ausgedehnteste Exstirpation mit sehr geringer Blutung auszuführen, ohne wie das Ecrasement und die Galvanokaustik, die Beurtheilung der Wundfläche zu erschweren, da sie ausserdem, wie ich glaube, die Wundheilung begünstigt, so sollte sie meiner Meinung nach häufiger ausgeführt werden, als bis jetzt der Fall ist. Was man allenfalls durch sie an Zeit einbüsst, wird reichlich eingebracht durch die Kürze der darauf folgenden Zungenoperation, sowie durch den Wegfall aller nachträglichen hämostatischen Maassregeln.

Wie die Zungenkrebse so zeichneten sich auch drei von den vier Krebsen der Mundschleimhaut durch raschen und verderblichen Verlauf aus.

Nur im Falle Nr. 99 war ein längerer Zeitraum, fünf Jahre, bis zur Vornahme der Operation verflossen, während dieser Zeitraum in den andern drei Fällen 1—7 Monate betrug. Der Fall 99 ist auch dadurch charakterisirt, dass die Wucherung von dem Zahnfleisch ausgegangen zu sein scheint und mit Zerstörung des Alveolarrandes begann, jedoch war es nicht möglich, an dem schlechterhaltenen Präparate etwas Näheres über die Entwicklung festzustellen. Wenn die innere Wangenfläche der primäre Sitz ist, entarten die unter der glatten Schleimhautfläche versteckten Schleimhautpapillen zu rasch absterbender papillärer Wucherung, das Eindringen des Epithels erfolgt unter fortschreitender ulceröser Zerstörung, zuletzt bricht die Wange durch und man hat ein perforirendes Geschwür vor sich, dessen Hautöffnung kleiner als seine Schleimhautöffnung ist. Die Aehnlichkeit des Verlaufes und der Localität lässt erwarten, dass auch bei diesen Schleimhautkrebsen einigermaassen spät vorgenommene Operationen keine Heilwirkung von nennenswerther Dauer haben werden, und diess entspricht auch den Erfahrungen Anderer. Die hier aufgeführten 4 Fälle lassen hierüber nichts ersehen, da in 3 Fällen der Tod nur zu rasch auf die Operation folgte.

Tabelle X. Sämmtliche 102 Fälle nach Geschlecht d

Sitz und Form des Epithelkrebses.	
Epithelkrebs der Unterlippe, tiefgreifende Form	
Epithelkrebs des Gesichtes	*a.* tiefgreifende Form *b.* flache Form .
Epithelkrebs der Extremitäten, tiefgreifende Form	
Epithelkrebs der Harn- und Geschlechtswerkzeuge, tiefgr. Form	*a.* Eichel u. Vorhaut *b.* sonstiger Sitz .
Epithelkrebs der Mundschleimhaut tiefgr. F.	*a.* Zunge . . . *b.* Wangenschleimha

Sieht man von Heilungen, deren Bestand keine 3 Jahre erreicht hat, ab, so kommen auf 102 Kranke

Heilungen von mehr als 3jähriger Dauer 22
Todesfälle durch Recidiv 52

Von den 22 Heilungen gehören der polymorph. tiefgreifenden Form, welche durch 80 Fälle vertreten ist, 12 an. Auf die flache homöomorphe Form, welche durch 22 Gesichtskrebse vertreten ist, kommen 10 Heilungen und zwar 3 bei Männern, 7 bei Weibern.

Nach dem Sitz des Uebels vertheilen sich die Heilungen

für die tiefgreifende Form:								
bei Lippenkrebs	auf	48	Kranke,	5	mehr als	3j.	Heilung	
„ Gesichtskrebs	„	8	„	2	„	„	„	„
„ Extremitätenkr.	„	4	„	2	„	„	„	„
„ Krebs der Vorhaut u. Eichel	„	7	„	3	„	„	„	„
„ Krebs der Harnröhre u. d. weibl. Genital.	„	3	„	—	„	„	„	„
„ Krebs der Zunge und Wangenschleimhaut	„	10	„	—	„	„	„	„
		80	„	12	„	„	„	„
Für die flache Form:								
bei Gesichtskrebs		22	„	10	„	„	„	„

nken, Sitz, Form und Verlauf der Krankheit geordnet.

Zahl.		Gestorben.			Am Leben.		Heilung.		Unvollständige Nachrichten.
Männer.	Weiber.	An Recidiv.	An den Folgen der Operation.	An anderen Krankheiten.	Mit Recidiv.	Ohne Recidiv.	Gesammtzahl der Geheilten.	Dauer der Heilung in Jahren ausgedrückt.	
46	2	34	7	2	—	5	7	½. 1. 5. 5. 5. 6. 7	—
7	1	6	—	—	—	2	2	6. 6.	—
7	15	4	4	2	1	9	11	2. 3. 5. 5. 6. 6. 8. 8. 10. 11. 12.	2
4	—	1	1	1	—	1	2	4. 5.	—
7	—	1	—	3	—	1	4	½. 4. 6. 17	2
1	2	2	1	—	—	—	—	—	—
5	1	3	3	—	—	—	—	—	—
3	1	1	3						—
80	22	52	19	8	1	18	26		4

Besonders hervorstechend ist in dieser Zusammenstellung das Ueberwiegen des männlichen Geschlechtes im Allgemeinen, namentlich aber in Betreff des Unterlippenkrebses und der tiefgreifenden Form. Die Beschränkung der flachen Form auf das Gesicht und nahezu auf das weibliche Geschlecht so wie ihre geringere Bösartigkeit, der relativ günstige Verlauf bei Epithelkrebs der Extremitäten und der Ruthe, sowie der besonders ungünstige Verlauf bei Epithelkrebs der Mundschleimhaut. Eine grosse Verschiedenheit des Verlaufes je nach dem Sitze und der Form des Uebels, ganz abgesehen von dem Stadium, ist demnach nicht zu verkennen.

Zu bedauern ist, dass über einen Punct von besonderem praktischen wie wissenschaftlichen Interesse die Notizen, welche von den 102 Fällen vorliegen, keinen genügenden Aufschluss geben, nämlich über die Frage, ob der Epithelkrebs zu jenen Krankheiten gehöre, welche sich vererben und bei mehreren Gliedern Einer Familie auftreten. Offenbar sind die Kranken über diesen Punct nur ausnahmsweise befragt worden, sonst müssten verneinende Antworten häufiger notirt sein als es der Fall ist. Da die Entstehung des Epithelkrebses der Haut eine besondere Beschaffenheit der Haut voraussetzen lässt, welche sehr wohl vom Anfang der Entwicklung

an eingeleitet sein kann, und da gerade Eigenthümlichkeiten der Haut, soweit sie sich durch Farbe, Gefäss- und Drüsenreichthum, Beschaffenheit der Haare kundgeben, sich besonders hartnäckig vererben, so dass sie nicht selten in sehr entfernten Verwandtschaftsgraden zum Vorschein kommen, so hat a priori die Annahme, dass wenigstens der Epithelkrebs der Haut die Eigenschaften einer Familienkrankheit besitze, nichts gegen sich. Paget (l. c. p. 459) konnte jedoch keine Belege hiefür finden, denn die Fälle von Earle, Grossvater, Vater und zwei Söhne (Med. chir. Trans. XII. 305), von Hawkins, Vater und Sohn (Medic. Gaz. XXI. 842), von Cusack, Mutter und Sohn (Citat bei Curling, On diseases of the Testis p. 528), von ihm selbst, zwei Mal bei zwei Brüdern, will er nicht als auf erblicher Diathese beruhend gelten lassen, weil in allen diesen Fällen die Erkrankten den gleichen Schädlichkeiten des gleichen Gewerbes ausgesetzt gewesen seien. Dagegen war Paget im Stande, unter 160 Fällen von Krebs überhaupt in 8 Fällen nachzuweisen, dass Epithelkrebs eines Familiengliedes mit hartem Krebs oder Markschwamm eines andern Gliedes der Familie zusammentraf [1]). Lortet

1) Vgl. auch Paget, on the hereditary transmissio of tendenices to cancerous and other tumours Medical Times 1857. Nr. 373. Unter 411 Gewächskranken befanden sich 254 mit Krebs. Von diesen 254 hatten 57 Verwandte mit Krebsen, 3 Verwandte mit sonstigen Gewächsen. Die Zahl der Fälle, in denen bei Verwandten Gewächse vorkamen, betrug demnach bei den Krebskranken 23,6 Procent. Bei sonstigen Gewächskranken betrug diese Zahl 18,3 Procent. Dagegen stieg sie bei jenen (10 an der Zahl), welche an Paget's *recurrent fibroid tumour* litten, auf 40 Procent, und zwar gehörten die Gewächse in der Verwandtschaft dem Krebs an. Paget kömmt zu dem Resultat, dass die Krebsdiathese im Verlauf der Generationen allmählich zum Erlöschen kommen kann, indem die Krebse nach und nach weniger bösartigen, zuletzt gutartigen Gewächsen Platz machen. In Betreff des Epithelkrebses wird erwähnt, dass die Mutter eines Kieferkrebskranken an Brustkrebs gelitten habe, die Mutter eines Lippenkrebskranken an einer gutartigen Mammargeschwulst. Von einem andern Lippenkrebskranken heisst es, dass seine Schwester, seines Vaters Schwester und seine Mutterbruders Tochter mit Gewächsen der Brust behaftet waren. In 13 Fällen von Schornsteinfegerkrebs trat das Uebel 3 Mal bei je 2 Brüdern auf.

Vgl. auch in Betreff des Verlaufes eine Fortsetzung dieser Abhandlung durch Baker, mitgetheilt von Paget in der Medico-Chirurgical Transactions III. Ser. V. XVII. p. 389. Auf 500 Krebse kamen 107 Epithelkrebse, 8 Epithelkrebse traten vor dem 30. Jahre auf, die meisten fallen zwischen das 50. und 60. Jahr. Von den 107 Fällen wurden 23 recidiv, nach 1—3 Monaten elf Fälle, nach 3—6 vier Fälle, nach 6—12 sieben Fälle, nach 12—18 Monaten 1 Fall. Ein Recidiv

erwähnt (l. c. p. 47), dass Heurteaux (Du cancroide en général, Thèse, Paris 1860) 11 Fälle theils eigener, theils fremder Beobachtung gesammelt habe, welche für Erblichkeit des Epithelkrebses sprechen. Hannover dagegen meint (l. c. p. 26), von Prädisposition und Erblichkeit könne keine Rede sein, ohne jedoch diese auffallende Behauptung mit Gründen zu unterstützen.

Was nun die Erlanger Fälle betrifft, so ist bei Nr. 10 notirt, »Krebs soll in der Familie sein«, bei Nr. 11 »die Mutter des Kranken starb an Nasenkrebs«, und die Kranken Nr. 28 und 36, beide mit Lippenkrebs, sind Brüder. Erwägt man, dass derartiger Angaben höchst wahrscheinlich mehrere vorliegen würden, wenn in allen Fällen dieser Punct beachtet worden wäre, so wird man geneigt sein, den Epithelkrebs zu den Familienkrankheiten zu rechnen. Hiefür sprechen auch, wie ich glaube, die obigen von Paget bezeichneten Fälle, denn mag immerhin in diesen Fällen das gleiche Gewerbe mitgewirkt haben, so wird doch niemals die durch das Gewerbe bedingte Gelegenheitsursache hinreichen, die gleiche Krankheit hervorzurufen, wenn der Gelegenheitsursache nicht eine bestimmte Disposition entgegenkömmt. Gerade diese Disposition ist es aber, um deren Erblichkeit es sich handelt.

Was sich für die Diagnose, Prognose und Therapie des Epithelkrebses aus diesem klinisch-statistischen Bericht ergiebt, lässt sich beiläufig in folgende Sätze zusammenfassen.

In der Mehrzahl der Fälle wird es bei Beachtung des Alters und Geschlechtes, des Sitzes und seitherigen Verlaufes, sowie des makroskopischen Verhaltens möglich sein, die Diagnose »Epithelkrebs« mit jenem Grade von Sicherheit zu stellen, welcher für ein operatives Eingreifen erforderlich ist. In der Regel wird man auch entscheiden können, ob der Epithelkrebs der flachen oder tiefgreifenden

---

nach dem 18. Monate kam nicht vor. Unter diesen 23 Recidiven sind nicht eingerechnet jene, welche zur Zeit der Operation bereits Drüsenanschwellungen hatten. Darum giebt diese Zusammenstellung keinen genügenden Einblick. Bei einem Schornsteinfeger entwickelte sich 30 Jahre nachdem er von einem Scrotalkrebs durch die Operation geheilt gewesen Epithelkrebs der Hand, also eine neue Krankheit. Wie vorsichtig übrigens bei solchen statistischen Arbeiten verfahren werden sollte, erhellt am besten aus einem Artikel Virchow's (sein Archiv XXVII. 3. u. 4. H. p. 425 u. f. 1863), in welchem auf zahlreiche Fehlerquellen hingewiesen wird.

Form angehört, und die Zugabe der papillären Wucherung ergiebt sich ohnedem beim ersten Blick.

Wenn die Diagnose mit genügender Sicherheit nicht gestellt werden kann, wird der therapeutische Versuch — exspectativer oder antisyphilitischer Art — entscheiden, ist aber der therapeutische Versuch wegen des damit verbundenen Zeitverlustes unstatthaft, so muss ein hinreichend grosses Stück des entarteten Theiles der mikroskopischen Untersuchung unterworfen werden.

Volle Gewissheit in diagnostischer Beziehung gewährt nur die der Operation folgende und systematisch durchgeführte mikroskopische Untersuchung.

Warzen, Knötchen, Schorfe, Schrunden, Erosionen und Narben, welche bei vorrückendem Alter anfangen, ihre bisherigen Eigenschaften zum Schlimmen zu ändern, sind mit Sorgfalt zu überwachen, und als erste Anfänge oder Vorläufer des Epithelkrebses zu betrachten.

Günstig für den Erfolg der Exstirpation ist es,

1) wenn die Krankheit in einem frühen Stadium, namentlich ehe die Lymphdrüsen inficirt sind, zur Operation kömmt,
2) wenn die Entartung einer anatomisch scharf abgegrenzten Region angehört, welche durch die Operation völlig entfernt werden kann, und wenn diese Region noch nicht überschritten ist, (Extremitäten, *praeput.* und *glans*, *cervix uteri*),
3) wenn der Epithelkrebs sich auf Grundlage einer vorausgehenden pathologischen Gewebsveränderung entwickelt hat, z. B. Narbe, Warze etc.,
4) wenn die Form des Epithelkrebses die flache ist,
5) wenn der bisherige Verlauf ein langsamer war.

In keinem Falle jedoch kann ein günstiger Erfolg mit Bestimmtheit in Aussicht gestellt werden.

Die heutige Chirurgie kennt gegen bösartige und verdächtige Gewächse keine andere Hülfe, als frühzeitige und ergiebige Exstirpation, und selbst diese Hülfe ist nur eine zweifelhafte. In vollem Maasse gilt diess auch für den Epithelkrebs.

Druck von Breitkopf und Härtel in Leipzig.